

Onicectomía parcial con matricectomía por abrasión mecánica vs. fenolización en el tratamiento de la uña *incarnata*

C. Leganés Villanueva, M. Ezzeddine, C. Giné Prades, A. Lain Fernández, M. López
Servicio de Cirugía Pediátrica. Hospital Universitari Vall d'Hebron. Barcelona

Resumen

Introducción: La onicocriptosis o uña *incarnata* es una patología altamente prevalente en la población pediátrica. El abordaje quirúrgico es el tratamiento definitivo en estadios avanzados, siendo la onicectomía con matricectomía química y la mecánica las técnicas más utilizadas. El objetivo de este estudio es comparar la tasa de recidivas locales de ambas técnicas quirúrgicas.

Población y métodos: Se realiza un estudio ambispectivo entre 2010 y 2017 en pacientes con diagnóstico de onicocriptosis que fueron intervenidos quirúrgicamente. Grupo A: onicectomía parcial con matricectomía química con fenol. Grupo B: matricectomía por abrasión mecánica. Se recogen variables demográficas, quirúrgicas, postoperatorias inmediatas y complicaciones a largo plazo. El análisis estadístico se realizó con el programa estadístico SPSS Statics versión 22, considerándose significación estadística un valor de $p < 0,05$.

Resultados: Un total de 87 pacientes se incluyeron en el estudio. En el grupo A (12 pacientes), 2 casos (16,7%) presentaron celulitis locales postoperatorias, 4 casos (33%) presentaron recidivas ipsilaterales y uno de ellos, una segunda recidiva. En el grupo B (75 pacientes) no se describen complicaciones postoperatorias inmediatas y 7 pacientes (9%) padecieron recidivas ipsilaterales, de los cuales 3 tuvieron una segunda recidiva. Ambos grupos presentaron diferencias estadísticamente significativas en el índice de recidivas ($p = 0,04$).

Conclusión: En nuestra experiencia la onicectomía parcial con matricectomía mecánica por abrasión presenta una baja tasa de complicaciones y de recidivas locales respecto a la fenolización en población pediátrica. Es necesaria la realización de nuevos estudios prospectivos aleatorizados para confirmar esta diferencia.

©2020 Ediciones Mayo, S.A. Todos los derechos reservados.

Palabras clave

Onicocriptosis, uña encarnada, fenol, abrasión, pediatría

Abstract

Title: Partial onicectomy with matricectomy by mechanical abrasion versus phenolization in the treatment of the incarnate nail

Introduction: The onychocryptosis in the pediatric population is a highly prevalent pathology. The surgical approach is the treatment of choice in advanced stages with two different techniques, onicectomy with matricectomy by chemical or mechanical abrasion. The purpose of this study is to compare the local recurrences in these two different approaches.

Material and methods: This is an ambispective cohort study between 2010 and 2017 in two groups. Group A: partial onicectomy with matricectomy by chemical abrasion with phenol. Group B: matricectomy by mechanical abrasion. Demographic, surgical, immediate postoperative variables and long-term complications are compared. The statics was performed with the SPSS Static 22 software. P value < 0.05 is consider statistically significant.

Results: The study included 87 patients. In group A (12 patients), or chemical matricectomy two cases (16.7%) presented local cellulitis, 4 cases (33%) presented a local recurrence and one of them suffered from a second recurrence. Group B (75 patients) or mechanical matricectomy, did not show immediate postoperative complications and 7 patients (9%) suffered from an ipsilateral recurrence. A second recurrence appeared in three of them. The differences in the recurrence rate between group A and B were statistically significant ($p = 0.04$).

Conclusion: In our experience partial onicectomy with matricectomy by mechanical abrasion in onychocryptosis has a low rate of complications and local recurrences compared to phenolization in pediatric patients. It is necessary to perform new randomized and prospective studies to confirm this difference.

©2020 Ediciones Mayo, S.A. All rights reserved.

Keywords

Onychocryptosis, toenail ingrown, phenol, abrasion, children

Introducción

La onicocriptosis o uña encarnada es una patología que presenta una incidencia de 2 de cada 10.000 pacientes en atención primaria¹, sobre todo en la segunda década de vida y con mayor prevalencia masculina de 3:1^{2,3}.

Aunque su etiopatogenia es incierta, se han descrito factores predisponentes, como la desproporción entre el tamaño del lecho y de la lámina ungueal⁴, produciendo un enclavamiento de la misma y una reacción inflamatoria local con tendencia a la infección.

Otros factores predisponentes son la obesidad, la diabetes mellitus y la hiperhidrosis palmoplantar. Existen también factores desencadenantes como el uso de calzado estrecho, una mala técnica de corte de uñas, la higiene deficiente y los traumatismos locales plantares al realizar una actividad deportiva como el *rugby* o el fútbol europeo^{5,6}.

En las formas leves de onicocriptosis se emplean como tratamiento médico: lavados con agua caliente y sal durante 15 o 20 min cada 12 horas, antisépticos tópicos y antiinflamatorios orales. En las formas avanzadas, el tratamiento es quirúrgico. Existen diversas técnicas con índices de recidiva variables (11-56%)^{2,7}.

El objetivo de nuestro estudio es comparar el índice de recidivas locales entre dos técnicas quirúrgicas en población pediátrica: la onicectomía parcial con matricectomía química con fenol y la matricectomía mecánica con portaagujas de Hegar Mayo.

Población y métodos

Estudio ambispectivo y monocéntrico entre 2010 y 2017 con un total de 87 pacientes con onicocriptosis atendidos en nuestro centro.

Las indicaciones quirúrgicas de la onicectomía fueron:

- Pacientes en edad pediátrica (menores de 18 años).
- Onicocriptosis primaria o recidivada grado II B o superior de la clasificación de Mozena o grado II de Heifetz y Morgensen^{8,9} (tabla 1).
- Consentimiento informado para la realización de la onicocriptosis y de la participación en el estudio.

Las contraindicaciones quirúrgicas fueron:

- Enfermedades hematológicas como hemofilia.
- Onicomycosis severas.
- Onicogriposis.
- Onicocriptosis grado I, salvo molestias incompatibles con la actividad diaria.
- Osteomielitis asociadas.

La distribución por grupos se realiza en función de la técnica empleada: química con fenol en la cohorte histórica en el grupo A (año 2010 a 2012) y mecánica con abrasión en la cohorte actual en el grupo B (año 2012 a 2017).

El cambio de técnica quirúrgica fue motivado por el incremento de complicaciones postoperatorias acompañado de una revisión bibliográfica de las técnicas quirúrgicas descritas en la literatura.

Técnica anestésica (grupos A y B)

Anestesia locorregional mediante un bloqueo troncular proximal de los nervios interdigitales con mepivacaína al 2% sin adrenalina.

En 16 pacientes (18%) se procedió a la realización del procedimiento bajo sedación y con bloqueo troncular en el quirófano.

Técnica quirúrgica (grupos A y B)

Tras el entallado del campo, sujeción del borde ungueal sano y disección del lecho ungueal mediante la inserción de un portaagujas bajo la lámina ungueal hasta alcanzar la lúnula, epónimo y cutícula. Se externaliza el borde ungueal con despegamiento periungueal ipsilateral y sección parcial de la uña.

Matricectomía química con fenol

Grupo A: aplicación de la técnica descrita por Nyman¹⁰, Yale¹¹ y Ogalla¹² mediante una matricectomía química con aplicación de fenol al 70% durante un minuto y neutralización posterior con alcohol de 70 grados¹³.

Matricectomía con abrasión mecánica

Grupo B: abrasión local del lecho ungueal con portaagujas de Hegar Mayo mediante fricción hasta alcanzar el reborde óseo. Se realizan control de la hemostasia, aplicación posterior de pomada de nitrofurazona y vendaje no compresivo durante 24 horas.

TABLA 1

Clasificación de la onicocriptosis según Heifetz y Morgensen y Mozena

Clasificación	Heifetz y Morgensen	Mozena
GRADO 1	Eritema, edema y dolor	Eritema, edema y dolor
GRADO 2	Presencia de sobreinfección y supuración	Presencia de sobreinfección y supuración
	No descrito	A) El pliegue ungueal sobrepasa la lámina, con un tamaño inferior a 3 mm B) Se añade infección piógena. El pliegue ungueal es de tamaño superior a 3 mm
GRADO 3	Tejido de granulación e hipertrofia laminar	Tejido de granulación exuberante e hipertrofia laminar
GRADO 4	No descrito	Deformidad grave y crónica de la uña, rodetes periungueales y rodete distal

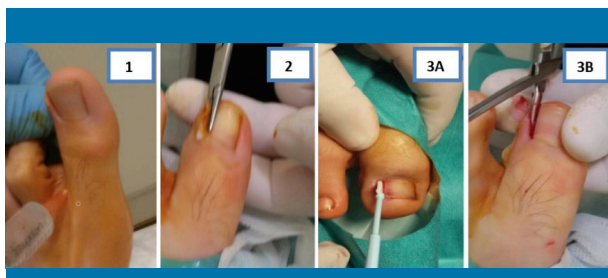


Figura 1. Representación gráfica de la onicectomía parcial con matricectomía en paciente de 15 años con onicocriptosis en primer dedo del pie izquierdo. 1: bloqueo anestésico troncular interdigital bilateral. 2: disección del lecho ungueal, despegamiento y prolapso del borde periungueal ipsilateral. 3A: matricectomía química con fenol. 3B: matricectomía mecánica con portaagujas

Se considera recidiva local a la aparición de nueva sintomatología en un periodo superior a 6 meses. Las recidivas locales se trataron mediante la realización de una nueva onicectomía con matricectomía química o mecánica según su grupo.

La representación gráfica de ambas técnicas se muestra en la figura 1.

El estudio estadístico se llevó a cabo mediante el programa estadístico SPSS Statics 22, realizando la prueba *Chi Square* para la comparación de tasas en ambos grupos de estudio. Se aplicó la corrección de Yates o de continuidad en aquellos casos en los que una frecuencia esperada fuera inferior a 5.

Resultados

Durante el periodo de estudio se intervinieron un total de 87 pacientes, realizándose 102 onicectomías parciales. La distribución por sexos fue de 41 mujeres (47%) y 46 varones (52%), siendo la edad media al diagnóstico de 11,5 años (de 8,9 a 14,1 años con IC del 95%).

En 43 pacientes (49%) la onicocriptosis fue izquierda, en 29 (33%) derecha y en 16 (18,39%) bilateral. El primer dedo del pie estaba afecto en todos los pacientes tratados (incluyendo el cuarto en un caso), estando el borde ungueal medial afecto en 5 pacientes (5,7%) y en 82 (95%) el borde lateral (1:16).

Distribución por grupos

En el grupo A (matricectomía química con fenol) se intervinieron 12 pacientes (13,7%) entre 2011 y 2012. En el grupo B (matricectomía con abrasión) se intervinieron un total de 75 pacientes (86,2%). Existe una diferencia notable en número, en la distribución de ambos grupos, a favor del grupo B debido a la limitación temporal de la cohorte histórica, lo cual podría

implicar una mayor experiencia con esta técnica, mayor tasa de éxitos y menos complicaciones. A pesar de no ser grupos homogéneos en número, no se hallaron diferencias estadísticamente significativas en cuestiones demográficas (edad y sexo) en ambos grupos de estudio.

En el grupo A se describen dos celulitis locales (16,7%) que requirieron la administración de antibioterapia oral. Cuatro pacientes (33%) presentaron una recidiva local y en un caso se objetivó una segunda recidiva (8%), siendo el tiempo medio de recidiva de 2,5 meses.

En el grupo B, 7 pacientes (9%) presentaron una recidiva local con un tiempo medio de recidiva de 10 meses, y 3 de ellos padecieron una segunda recidiva (4%).

El procedimiento se realizó de forma ambulatoria en el 80% de los pacientes del grupo A y en el 83% del grupo B. La media de hospitalización en los pacientes que requirieron anestesia general en ambos grupos fue menor de 24 horas (rango de 5 a 26 horas).

El seguimiento medio fue de 21 meses (rango de 6 a 52 meses); los pacientes fueron controlados después de 2 semanas de la intervención y posteriormente al mes en su centro de atención primaria. Se realizó un seguimiento posterior al año para detectar posibles recidivas.

Los resultados de ambos grupos de estudio se describen en la tabla 2.

En el análisis estadístico se hallaron diferencias significativas en la recidiva local de la onicocriptosis a favor de la matricectomía mecánica ($p=0,04$).

TABLA 2

Resultados comparativos de ambos grupos de estudio

Matricectomía	Grupo A	Grupo B	
	Fenolización	Abrasión mecánica	
Número de pacientes n	12	75	
Sexo (varón/mujer)	(7/5)	(37/38)	$p = 0,7$
Edad media (años)	11,5 (DE 2,1)	11,7 (DE 3,4)	$p = 0,9$
Complicaciones agudas n (%)	Celulitis locales 2 (16,7%)	0	$p = 0,01$
Recidiva local n (%)	4 (33%)	7 (9%)	$p = 0,04$
Segundas recidivas n (%)	1 (8%)	3 (4%)	$p = 0,5$
Procedimiento ambulatorio n (%)	6 (83%)	60 (83%)	
Tiempo medio de recidiva (meses)	2,5	10	
Tiempo libre de enfermedad (meses)	23	20,5	

Discusión

Aunque la uña *incarnata* es una patología frecuente, pocos son los estudios publicados en población pediátrica.

Existen diversas técnicas descritas en la literatura para las formas graves de onicocriptosis, tales como onicectomía parcial sin matricectomía o con matricectomía (química), posiblemente ante la ausencia de una técnica quirúrgica con una escasa tasa de recidivas y complicaciones^{14,15}.

Las contraindicaciones más frecuentes para la realización de la matricectomía son la presencia de enfermedades hematológicas como hemofilia, isquemia del miembro (por ejemplo, en pacientes diabéticos), onicomiosis severas u onicogriposis y la osteomielitis asociada^{2,8-15}. En dichos casos se lleva a cabo la indicación de la onicectomía de forma multidisciplinaria y con otros tratamientos neo o adyuvantes.

El empleo de la matricectomía química (técnica de Ogalla) no está exenta de complicaciones. La aplicación de fenol en concentraciones superiores al 80% produce necrosis por coagulación de proteínas, con lesión de estructuras vecinas y periostitis^{2,16}.

Además, alarga el periodo de cicatrización posquirúrgica y puede desencadenar una reacción de hipersensibilidad y quistes ungueales¹⁷⁻¹⁹. También se han descrito efectos sistémicos como arritmias cardiacas e incluso muerte súbita en pacientes pediátricos por intoxicación con fenol tras su administración tópica²⁰. La complicación aguda registrada en nuestra serie corresponde a una celulitis leve (en dos pacientes) que se autolimitó con el empleo de antibioterapia por vía oral. Mediante la aplicación de esta técnica se han descrito recidivas variables (del 11 al 60%)^{2,7,21}; en nuestro estudio la tasa de recidivas locales con la matricectomía química fue del 33%.

La matricectomía mecánica empleada en la cohorte prospectiva de estudio se caracteriza por una abrasión mecánica del lecho ungueal mediante el empleo de portaagujas de Hegar Mayo, aplicando fricción en cremallera hasta alcanzar el reborde óseo. Esta abrasión parece reducir el lecho ungueal en mayor medida, evitando la recidiva por este nuevo crecimiento. El empleo de la abrasión mecánica presenta una tasa de complicaciones agudas baja, ofreciendo un gran margen de seguridad en su manejo, permitiendo su realización de forma ambulatoria en la mayoría de los casos y pudiéndose completar con éxito en una consulta. Mediante el empleo de esta técnica la tasa de recidivas locales de onicocriptosis fue del 9%.

Pese a la heterogeneidad en número de pacientes en ambas cohortes de estudio, parece que existe un menor número de recidivas locales a favor de la matricectomía mecánica.

Recientemente se han descrito nuevas técnicas de matricectomía física mediante láser CO₂, 1026 nm y vaporización en población adulta²²⁻²⁴ pero muy pocos estudios incluyen a la población pediátrica.

La limitación del estudio reside en el escaso número de pacientes de la cohorte histórica, dado que la revisión de datos previa a 2010 no se pudo completar por modificación del sistema informático del centro.

Es importante el conocimiento de la enfermedad en el ámbito de la atención primaria para su correcta prevención, diagnóstico precoz, tratamiento (de formas leves y graves) y manejo de posibles complicaciones de forma multidisciplinaria dada su elevada prevalencia en pediatría^{21,25}.

Conclusión

En nuestra experiencia, la aplicación de la onicectomía parcial con matricectomía mecánica por abrasión con portaagujas de Hegar Mayo representa una técnica quirúrgica con una escasa tasa de complicaciones agudas y menos recidivas locales que la matricectomía química con fenol. Es necesaria la realización de nuevos estudios prospectivos aleatorizados para constatar esta diferencia.

Bibliografía

1. Rounding C, Bloomfield S. Surgical treatments for ingrowing toenails. *Cochrane Database Syst Rev*. 2005; 18(2): 1-21.
2. Zavala Aguilar K, Gutiérrez Pineda F, Bozalongo de Aragón E. Manejo de la onicocriptosis en atención primaria. Caso clínico. *Semergen*. 2013; 39(6): e38-40.
3. Yáñez Aráuz J, Del Vecchio J, Raimondi N. Onicocriptosis del hallux. Análisis comparativo entre la técnica de preservación de la matriz y la técnica con lesión de la matriz angular. *Rev Asoc Argent Ortop Traumatol*. 2010; 75: 131-136.
4. Haneke E. Anatomy of the nail unit and the nail biopsy. *Semin Cutan Med Surg*. 2015; 34(2): 95-100.
5. Mousavi S, Khoshnevece J. A new surgical technique for ingrown toenail. *ISRN Surg*. 2012; 22-27.
6. Heidelbaugh JJ, Lee H. Management of ingrown toenails. *Am Fam Physician*. 2009; 79(4): 303-308.
7. Gioseffi ML, Giachetti A, Sánchez L, et al. Onychocryptosis in pediatrics: conservative treatment and spiculectomy. *Arch Argent Pediatr*. 2010; 108(3): 244-246.
8. Martínez-Nova A, Sánchez-Rodríguez R, Alonso-Peña D. A new onychocryptosis classification and treatment plan. *J Am Podiatr Med Assoc*. 2007; 97(5): 389-391.
9. Acar, E. Winograd method versus winograd method with electrocoagulation in the treatment of ingrown toenails. *J Foot Ankle Surg*. 2017; 56(3): 474-477.
10. Nyman, SP. The phenol-alcohol technique for toenail excision. *Journal of the New Jersey Chiropractors Society* 1956; 5: 4.
11. Yale JF. Phenol-alcohol technique for correction of infected ingrown nail. *J Am Podiatr Med Assoc*. 2007; 97(4): 310-318.
12. Ogalla Rodríguez JM, Novel Martí V, Giralt De Veciana E, Zalacain Vicuña AJ. Matricectomías químicas. *El Peu*. 1998; 72: 421-423.
13. Karaka N, Dereli T. Treatment of ingrown toenail with proximal-lateral matrix partial excision and matrix phenolization. *Ann Fam Med*. 2012; 10(6): 556-559.
14. Korkmaz M, Cölgeçen E, Erdoğan Y, Bal A, Özyurt K. Teenage patients with ingrown toenails: treatment with partial matrix excision or segmental phenolization. *Indian J Dermatol*. 2013; 58(4): 327.

15. Noël B. Surgical treatment of ingrown toenail without matricectomy. *Dermatol Surg.* 2008; 34(1): 79-83.
16. Córdoba Fernández A, Martínez Nova A. Onicocriptosis, Generalidades. En: Martínez Nova A, Juárez Jiménez JM, Córdoba Fernández A, Rayo Rosado R. *Podología: atlas de cirugía ungueal*. 2a ed. Madrid: Editorial Médica Panamericana; 2015.
17. Vaccari S, Dika E, Balestri R, Rech G, Piraccini BM, Pier Fanti PA. Partial excision of matrix and phenolic ablation for the treatment of ingrowing toenail: a 36-month follow-up of 197 treated patients. *Dermatol Surg.* 2010; 36(8): 1.288-1.293.
18. Hassel JC, Hassel AJ, Löser C. Phenol chemical matricectomy is less painful, with shorter recovery times but higher recurrence rates, than surgical matricectomy: a patient's view. *Dermatol Surg.* 2010; 36(8): 1.294-1.299.
19. Unlü RE, Alagöz MS, Uysal AC, et al. Phenol intoxication in a child. *J Craniofac Surg.* 2004; 15(6): 1.010-1.013.
20. De Troya Martín M. Matricectomía química con fenol. *Actas Dermosifiliogr.* 2013; 104(1): 79- 80.
21. Sarifakioglu E, Yilmaz AE, Gorpelioglu C. Nail alterations in 250 infant patients: a clinical study. *J Eur Acad Dermatol Venereol.* 2008; 22(6): 741-744.
22. Orenstein A, Goldan O, Weissman O, Tamir J, Winkler E, Klatzkin S, et al. A comparison between CO2 laser surgery with and without lateral fold vaporization for ingrowing toenails. *J Cosmet Laser Ther.* 2007; 9(2): 97-100.
23. Cocunubo-Blanco HA, González-Sixto B, Pérez-Paredes G, Rodríguez-Prieto MÁ. Partial nail matricectomy with carbon dioxide laser. *Actas Dermosifiliogr.* 2014; 105(4): 418-419.
24. Castillo Sánchez L. Estudio comparativo entre la matricectomía parcial con láser 1064 nm, y la matricectomía parcial mediante la técnica del fenol-alcohol, en cirugía ungueal para onicocriptosis. Tesis doctoral. Universidad de Vic. Universidad Central de Cataluña; 2017.
25. Mainusch OM, Löser CR. Eingewachsene Zehennägel – Optionen für die tägliche Praxis. *Hautarzt.* 2018; 69(9): 726-730.