

Infección congénita por citomegalovirus y displasia cortical difusa

R. Cabrerizo de Diago, T. Ureña Hornos, R. Gassio Subirachs¹, V. Rebage Moisés², J.L. Peña Segura, J. López Pisón

Sección de Neuropediatría. Hospital Infantil Universitario «Miguel Servet». Zaragoza. ¹Servicio de Neurología. Hospital «Sant Joan de Déu». Barcelona. ²Sección Neonatal. Hospital Infantil Universitario «Miguel Servet». Zaragoza

Resumen

Introducción: La infección congénita por citomegalovirus (CMV) es la infección vírica más frecuente transmitida de forma intrauterina que afecta al sistema nervioso central (SNC), con un amplio espectro de alteraciones, incluidos los trastornos del desarrollo cortical, en especial la polimicrogiria, aunque cualquier displasia cortical es posible.

Caso clínico: Niña de 4 años y 2 meses con infección congénita por CMV diagnosticada en el periodo neonatal por hepatosplenomegalia que presenta retraso psicomotor global, tetraparesia espástica y microcefalia. La tomografía axial computarizada evidencia displasia cortical difusa sin otras alteraciones.

Discusión: El CMV es el agente infeccioso más implicado en las malformaciones del desarrollo cortical y debe considerarse en su investigación etiológica. El riesgo de repetición en siguientes embarazos es menor que en los trastornos de la migración neuronal de causa genética, como enfermedades peroxisomales o agiria-paquigiria hereditaria.

Palabras clave

Agiria-paquigiria, citomegalovirus, displasia cortical, infección congénita, polimicrogiria

Abstract

Title: Congenital cytomegalovirus infection and diffuse cortical dysplasia

Introduction: Congenital cytomegalovirus (CMV) infection is the most common viral disease known to be transmitted *in utero* and to affect the central nervous system. It is associated with a wide spectrum of abnormalities, including disorders of cortical development, especially polymicrogyria, although any type of cortical dysplasia can be involved.

Case report: The authors report the case of a 4-year 2-month-old girl with congenital CMV infection diagnosed at the neonatal period by hepatosplenomegaly, with a global developmental delay, spastic tetraparesia and microcephaly. Cranial CT showed diffuse cortical dysplasia without other abnormalities.

Discussion: CMV is the most common infectious agent involved in disorders of cortical development and has to be considered in the investigation of the etiology. The risk of repetition is lower than for other causes of disorder of neuronal migration as genetic disease like peroxisomal disorders and hereditary agyria/pachygyria.

Keywords

Agyria/pachygyria, congenital infection, cortical dysplasia, cytomegalovirus, polymicrogyria

Introducción

La infección congénita por citomegalovirus es la infección vírica más frecuente transmitida de forma intrauterina que afecta al sistema nervioso central^{1,2}, con un amplio espectro de alteraciones, incluidos los trastornos del desarrollo del córtex cerebral, en especial polimicrogiria, aunque cualquier displasia cortical es posible. El CMV se considera el principal agente infeccioso implicado en la etiología de estos trastornos³⁻¹⁴.

Se describe el caso de una niña de 4 años y 2 meses con infección congénita por CMV, que presenta displasia cortical difusa.

Caso clínico

Niña de 4 años y 2 meses, segunda hija de padres sanos no consanguíneos, sin antecedentes familiares de interés. Embarazo sin incidencias y parto a las 39 semanas, con un Apgar de 9/10 y un peso al nacer de 2.780 g.

Fue estudiada en el periodo neonatal por hepatosplenomegalia en ausencia de otros síntomas o signos. Analítica: leucocitos, $21.300/\text{mm}^3$ (34% neutrófilos segmentados, 5% cayados, 2% eosinófilos, 10% monocitos, 38% linfocitos, 2% metamielocitos, 6% mielocitos y 3% células inmaduras); plaquetas, $200.000/\text{mm}^3$, hematócrito 41,3%, y hemoglobina 14,1 g/dL. El resto de pruebas analíticas fueron normales, incluidos los tests de función hepática, a excepción de una discreta elevación de la gammaglutamiltranspeptidasa (GGT) de 224 UI/L (n <60 en adultos).

En los estudios serológicos y virológicos se detectaron anticuerpos IgM específicos para CMV (análisis de inmunoabsorción ligada a las enzimas [ELISA]) el primer día de vida, siendo negativos al quinto mes, y detectándose entonces IgG específica (fijación de complemento) con un título de 1/512. Se aisló el virus en orina.

En el estudio cardiológico se encontró una banda muscular en el ventrículo derecho, sin repercusión.

La paciente presenta un retraso psicomotor global, tetraparesia espástica y microcefalia con un crecimiento del perímetro craneal en el percentil 3 y de peso y talla en el percentil 10.

La exploración oftalmológica y los potenciales evocados auditivos del tronco encefálico (PEAT) son normales.

La tomografía axial computarizada (TAC) craneal realizada a los 8 días y 10 meses de vida (figuras 1 y 2) muestran, de forma difusa, áreas de superficie cortical lisa, engrosamiento de la corteza cerebral y escasa interdigitación de sustancia blanca subyacente. No se evidencian calcificaciones ni otras alteraciones.

Discusión

El citomegalovirus es un virus herpes ubicuo que causa infección congénita con una incidencia que varía del 0,2 al 2,3% de los recién nacidos vivos según diversos estudios^{2-3, 15-17}. La infección materna es muy frecuente, entre un 3 y un 6% de las mujeres embarazadas presentan citomegaloviruria, que, por lo general, es asintomática o se manifiesta como síndrome mononuclear. La transmisión vía transplacentaria se produce en un 30-40% de las infecciones maternas primarias y también es posible en infección recurrente o reinfección durante el embarazo^{1, 2}. Al parecer la inmunidad preconcepcional proporciona sólo protección parcial a la transmisión, y la gravedad puede ser similar tras una infección materna primaria o recurrente^{18, 19}. Cuando existe inmunidad previa es posible que la transmisión sea debida a una reinfección por un subtipo viral distinto, más que por reactivación¹⁸.

Sería importante conocer los factores que influyen en la protección inmunitaria y desarrollar vacunas efectivas para prevenir la infección congénita por CMV sin que su uso suponga riesgo de transmisión al feto. Hoy en día no existen vacunas

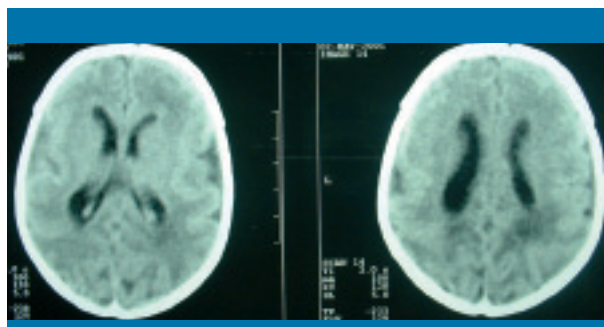


Figura 1. TAC craneal realizada a los 8 días de vida

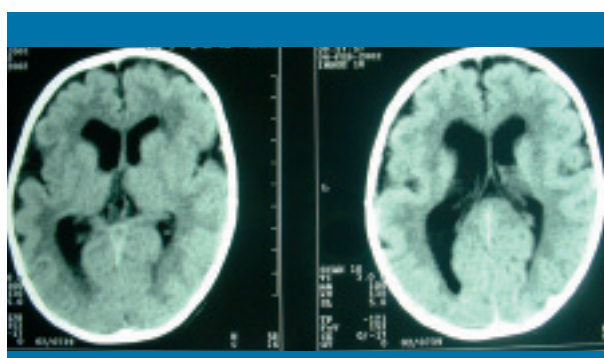


Figura 2. TAC craneal realizada a los 10 meses de vida

seguras y efectivas disponibles; las únicas medidas preventivas posibles son las normas higiénicas².

La mayoría de niños infectados intraútero estarán asintomáticos al nacer, presentando un riesgo menor de secuelas; los niños con infección congénita sintomática (un 10%) son los que padecen secuelas en hasta un 90% de los casos.

Los niños con infección congénita por citomegalovirus están crónicamente infectados y excretan CMV durante mucho tiempo; para algunos autores, esto demuestra la persistencia de la infección y plantea la posibilidad de lesión encefaloclástica progresiva o progresión de la pérdida de audición¹, pero nunca se ha demostrado la progresión de la encefalopatía¹⁷.

Las estrategias de diagnóstico prenatal permanecen sin consensuar. Actualmente no está indicado el cribado prenatal rutinario de la infección por CMV, pues no se disponen de datos suficientes como para ofrecer normas de conducta obstétrica. Aunque se demuestre una infección primaria materna, no cabe establecer recomendaciones para una interrupción del embarazo; éstas deberían establecerse basándose en infección fetal probada y con hallazgos de mal pronóstico, como alteraciones ecográficas y/o de resonancia magnética (RM) que sugieran afectación del SNC.

Cuando se sospecha la infección fetal, se puede diagnosticar mediante la detección de CMV en líquido amniótico, con una sensibilidad del 77% y una especificidad del 100%²⁰. Sin

embargo, la mayor sensibilidad y especificidad se logran con muestras obtenidas pasadas las 21 semanas de gestación y las alteraciones ecográficas y los parámetros biológicos no son específicos ni suficientes para identificar a todos los fetos con riesgo de graves secuelas, pues una ecografía normal a las 22-23 semanas no excluye una ecografía alterada posteriormente o el nacimiento de un recién nacido con afectación grave^{21, 22}.

En el periodo neonatal la sospecha de infección congénita por CMV surge ante clínica sugerente de afectación del sistema reticuloendotelial, como exantema petequial con trombopenia, hepatosplenomegalia, ictericia, y signos como microcefalia y bajo peso para la edad gestacional. La mejor forma de establecer el diagnóstico es aislar el virus en orina o saliva en las primeras 3 semanas de vida, ya sea mediante cultivo viral, detección de ácido desoxirribonucleico (ADN) del virus mediante reacción en cadena de la polimerasa (PCR) o detectando antígenos virales con el uso de anticuerpos monoclonales específicos^{1, 2, 23}. Los estudios serológicos pueden apoyar el diagnóstico, y la detección de IgM específica corrobora en gran medida el diagnóstico de infección congénita, que está limitado por los falsos negativos. El hallazgo de IgG en el suero del recién nacido puede deberse al paso transplacentario de anticuerpos maternos, si bien la persistencia de un título alto a partir del mes de vida sugiere infección del niño^{1, 23}.

La infección congénita por citomegalovirus puede originar un amplio espectro de anomalías del SNC, dentro del cual se incluyen las malformaciones del desarrollo cortical, como lisencefalia, agiria, paquigirias, polimicrogiria focal o difusa o esquisencefalia, además de otros hallazgos como calcificaciones cerebrales periventriculares o difusas, porencefalia, hidranencefalia, hidrocefalia, agenesia y/o lipoma de cuerpo caloso, o hipoplasia cerebelar³⁻¹⁴. Las anomalías dependen del momento de la gestación en el que se produce la infección. La infección antes de la semana 16-18 de gestación produciría un patrón cortical de agiria/paquigiria, mientras que en la semana 18-24, una polimicrogiria⁶.

La distinción por neuroimagen de las malformaciones corticales, aunque mejora con las nuevas técnicas de RM^{11-13, 24}, no siempre es fácil, y se han descrito observaciones con apariencia de paquigiria en la RM y diagnóstico necrópsico de polimicrogiria¹⁰. Malm et al.²⁵ publicaron un caso con una TAC muy similar a la del que se presenta en esta nota clínica y lo catalogaron de paquigiria difusa; no creemos que podamos diferenciar mediante la TAC la paquigiria de la polimicrogiria, y preferimos el término de displasia cortical difusa.

Cuando se detectan las secuelas neurológicas fuera del periodo neonatal, la infección congénita por CMV puede diagnosticarse de forma retrospectiva mediante la detección del ADN del CMV en la sangre del papel de filtro del cribado neonatal^{15, 26, 27}. Se obtuvo el diagnóstico de esta manera en el caso de Malm et al.²⁵, y Zucca et al. lo demostraron en 4 casos de entre 10 de trastornos del desarrollo de las circunvoluciones cerebrales de causa desconocida²⁸. También se ha obtenido el

diagnóstico retrospectivo en casos de afectación de sustancia blanca de causa no aclarada^{27, 29, 30}.

Dado que el citomegalovirus es el agente infeccioso más implicado en las malformaciones del desarrollo cortical^{4, 6, 9-14}, debe considerarse en su investigación etiológica. El riesgo de repetición en siguientes embarazos es menor que en los trastornos de la migración neuronal de causa genética, como enfermedades peroxisomales o agiria-paquigiria hereditaria.

Respecto al tratamiento con ganciclovir, se están desarrollando estudios para asegurar su eficacia y minimizar los riesgos, y aunque se ha descrito que parece disminuir el riesgo de hipoacusia, todavía no se recomienda su uso habitual por la posibilidad de mielosupresión y toxicidad gonadal^{31, 32}.

Es necesario desarrollar estrategias, tanto diagnósticas como terapéuticas, para prevenir la enfermedad congénita por citomegalovirus y para mejorar el pronóstico y el desarrollo de los niños infectados de forma intrauterina por este virus. ■

Bibliografía

1. Volpe J. Neurology of the newborn, 3.^a ed. Filadelfia: WB Saunders Company, 1995.
2. Gaytant M, Steegers E, Semmekrot B, Merkus H, Galama J. Congenital cytomegalovirus infection: Review of the epidemiology and outcome. *Obstet Gynecol Surv.* 2002; 57: 245-256.
3. Pérez-Jiménez A, Colamaria V, Franco A, Grimau-Merino R, Darra F, Fontana E, et al. Epilepsia y alteraciones del desarrollo cortical en niños con infección congénita por citomegalovirus. *Rev Neurol.* 1998; 26: 42-49.
4. Garázar C, Pérez J, Gil J, Prats JM. Frecuencia y diversidad clínica actual de las disgenesias corticales cerebrales. *An Esp Pediatr.* 1998; 48: 499-504.
5. Hayward JC, Titelbaum DS, Clancy RR, Zimmerman RA. Lissencephaly-pachygyria associated with congenital cytomegalovirus infection. *J Child Neurol.* 1991; 6: 109-114.
6. Barkovich AJ, Lindan CE. Congenital cytomegalovirus infection of the brain: imaging analysis and embryologic considerations. *Am J Neuroradiol.* 1994; 15: 703-715.
7. Boesch C, Issakainen J, Kewitz G, Kikinis R, Martin E, Boltshauser E. Magnetic resonance imaging of the brain in congenital cytomegalovirus infection. *Pediatr Radiol.* 1989; 19: 91-93.
8. Tomás-Vila M, García-Tamarit P, García-Colino A, Torregrosa-Pascual P, Martínez-Salinas P. Esquisencefalia acompañada de porencefalia en una niña con infección congénita por citomegalovirus. *Rev Neurol.* 2000; 31: 952-955.
9. Barkovich AJ, Kuzniecky RI, Jackson GD, Guerrini R, Dobyns WB. Classification system for malformation of cortical development: update 2001. *Neurology.* 2001; 57: 2.168-2.178.
10. Fernández-Álvarez E, Gassio R. Trastornos de la migración neuronal. En: Fejerman N, Fernández-Álvarez E, eds. *Neurología Pediátrica*, 2.^a ed. Buenos Aires: Panamericana, 1997; 243-256.
11. Pascual-Castroviejo I, Pascual-Pascual SI, Víaño J, Martínez V, Palencia R. Malformaciones del desarrollo cortical y su repercusión clínica en una serie de 144 casos. *Rev Neurol.* 2003; 37: 327-344.
12. Pascual-Castroviejo I, Víaño J, Roche C, Martínez-Bermejo A, Martínez-Fernández V, Arcas J, et al. Valor de la imagen en el diagnós-

- tico de los trastornos de la migración neuronal. *Rev Neurol.* 1998; 27: 246-258.
13. Thompson JE, Castillo M, Thomas D, Smith MS, Mukherji SK. Radiologic-pathologic correlation polymicrogyria. *Am J Neuroradiol.* 1997; 18: 307-312.
 14. Laage L. Cortical malformations: a frequent cause of epilepsy in children. *Eur J Pediatr.* 2000; 159: 555-562.
 15. Johansson PJ, Jonsson M, Ahlfors K, Ivarsson SA, Svanberg L, Guthenberg C. Retrospective diagnostics of congenital cytomegalovirus infection performed by polymerase chain reaction in blood stored on filter paper. *Scand J Infect Dis.* 1997; 29: 465-468.
 16. Ivarsson SA, Lernmark B, Svanberg L. Ten-year clinical, developmental, and intellectual follow-up of children with congenital cytomegalovirus infection without neurologic symptoms at one year of age. *Pediatrics.* 1997; 99: 800-803.
 17. Noyola DE, Demmler GJ, Nelson CT, Griesser C, Williamson WD, Atkins JT, et al. Early predictors of neurodevelopmental outcome in symptomatic congenital cytomegalovirus infection. *J Pediatr.* 2001; 138: 325-331.
 18. Boppana SB, Rivera LB, Fowler KB, Mach M, Britt WJ. Intrauterine transmission of cytomegalovirus to infants of women with pre-conceptual immunity. *N Engl J Med.* 2001; 344: 1.366-1.371.
 19. Boppana SB, Fowler KB, Britt WJ, Stagno S, Pass RF. Symptomatic congenital cytomegalovirus infection in infants born to mothers with pre-existing immunity to cytomegalovirus. *Pediatrics.* 1999; 104: 55-60.
 20. Azam AZ, Vial Y, Fawer CL, Zufferey J, Hohlfeld P. Prenatal diagnosis of congenital cytomegalovirus infection. *Obstet Gynecol.* 2001; 97: 443-448.
 21. Liesnard C, Donner C, Brancart F, Gosselin F, Delforge ML, Rodesch F. Prenatal diagnosis of congenital cytomegalovirus infection: prospective study of 237 pregnancies at risk. *Obstet Gynecol.* 2000; 95: 881-888.
 22. Enders G, Bader U, Lindemann L, Schalasta G, Daiminger A. Prenatal diagnosis of congenital cytomegalovirus infection in 189 pregnancies with known outcome. *Prenat Diagn.* 2001; 21: 362-377.
 23. Souza IE, Bale JF. The diagnosis of congenital infections: contemporary strategies. *J Child Neurol.* 1995; 10: 271-282.
 24. Raybaud C, Girard N, Canto-Moreira N, Poncet M. High-definition magnetic resonance imaging identification of cortical dysplasias: Micropoligyrria versus lissencephaly. En: Guerrini E, ed. *Dysplasias of cerebral cortex and epilepsy.* Filadelfia: Lippincott-Raven Publishers, 1996; 131-143.
 25. Malm G, Gröndahl EH, Lewensohn-Fuchs I. Congenital cytomegalovirus infection: a retrospective diagnosis in a child with pachygyria. *Pediatr Neurol.* 2000; 22: 407-408.
 26. Barbi M, Binda S, Primache V, Caroppo S, Didò P, Guidotti P, et al. Cytomegalovirus detection in Guthrie cards: a powerful tool for diagnosing congenital infection. *J Clin Virol.* 2000; 159-165.
 27. López Pisón J, Rubio Rubio R, Ureña Hornos T, Omeñaca Teres M, Sans Fitó A, Cabrerizo de Diago R, et al. Diagnóstico retrospectivo de infección congénita por citomegalovirus en un caso clínico infantil. *Rev Neurol.* 2005; 40: 733-736.
 28. Zucca C, Binda S, Borgatti R, Triulzi F, Radice L, Buttè C, et al. Retrospective diagnosis of congenital cytomegalovirus infection and cortical maldevelopment. *Neurology.* 2003; 61: 710-712.
 29. Haginoya K, Ohura T, Kon K, Yagi T, Sawaishi Y, Ishii KK, et al. Abnormal white matter lesions with sensorineural hearing loss caused by congenital cytomegalovirus infection: retrospective diagnosis by PCR using Guthrie cards. *Brain Dev.* 2002; 24: 710-714.
 30. Van der Knaap MS, Vermeulen G, Barkhof F, Hart AA, Loeber JG, Weel JF. Pattern of white matter abnormalities at MR imaging: use of polymerase chain reaction testing of Guthrie cards to link pattern with congenital cytomegalovirus infection. *Radiology.* 2004; 230: 529-536.
 31. Griffiths PD. The treatment of cytomegalovirus infection. *J Antimicrob Chemother.* 2002; 49: 243-253.
 32. Whitley RJ, Cloud G, Gruber W, Storch GA, Demmler GJ, Jacobs RF, et al. Ganciclovir treatment of symptomatic congenital cytomegalovirus infection: results of a phase II study. National Institute of Allergy and Infectious Diseases Collaborative Antiviral Study Group. *J Infect Dis.* 1997; 175: 1.080-1.086.