

Piomiositis multifocal en un paciente previamente sano

J. Guerrero Vázquez, C. Collantes García, J. Guerrero-Fernández¹, S. Salas², M.T. García Ascaso¹
Servicio de Pediatría. Hospital «Punta de Europa». Algeciras (Cádiz). ¹Hospital Infantil «La Paz». Madrid.
²Servicio de Cirugía. Hospital «Punta de Europa». Algeciras (Cádiz)

Resumen

Presentamos un caso de piomiositis en una niña de 3 años sin patología subyacente. La piomiositis es una enfermedad común en los países tropicales y rara en los de clima templado, aunque en España se está comunicando con una frecuencia cada vez mayor. El patógeno más común es el *Staphylococcus aureus*. La enfermedad puede manifestarse de modo sutil e inespecífico dificultando el diagnóstico. El retraso de éste puede implicar complicaciones graves o incluso la muerte. Para su detección son esenciales las técnicas de imagen: ecografía, tomografía computarizada, resonancia magnética y gammagrafía isotópica. El tratamiento se basa en la antibioticoterapia y el drenaje, no estando bien establecido cuál debe ser su duración. Nuestra paciente se recuperó sin complicaciones tras la incisión y el drenaje del absceso fundamental y la administración de antibióticos antiestafilocócicos.

Palabras clave

Piomiositis, absceso muscular primario, *Staphylococcus aureus*

Introducción

La piomiositis es una infección bacteriana aguda del músculo esquelético, endémica en los países tropicales y esporádica en los templados¹⁻⁴. La importancia clínica del proceso, la gravedad de las complicaciones, la relativa rareza de esta infección y su creciente incidencia en nuestro medio⁵⁻⁹ justifican la publicación de casos aislados.

Historia clínica

Niña de 3 años que, desde 3 días antes de su ingreso, presenta una tumoración paraespinal derecha asociada a intensa dorsalgia e imposibilidad de caminar por dolor en la cintura pélvica y el miembro inferior izquierdo. Dos semanas antes había sufrido un traumatismo dorsal (un golpe contra una mesa al incorporarse del suelo).

Examen físico

La paciente tiene un peso de 17.300 g (P25) y una talla de 100 cm (P3). Presenta sensación de enfermedad grave y estado febril (38,7 °C). La exploración se ve interferida por el intenso dolor

Abstract

Title: Multifocal pyomyositis in a previously healthy patient

We present a case of pyomyositis in an otherwise healthy 3-year-old girl. Pyomyositis is a common disease in the tropics that is reported with increasing frequency in Spain. The most common pathogen is *Staphylococcus aureus*. This disease may give rise to subtle, non-specific or misleading signs and symptoms. Delayed diagnosis and treatment may lead to serious complications or even death. The imaging tools included ultrasonography, computed tomography, magnetic resonance imaging and gallium-67 scan. Early ultrasound examination of any suspected lesions can help to establish the diagnosis. Treatment, the duration of which has not been definitively established, consists mainly of antibiotic therapy and surgical drainage. Our patient recovered smoothly, without complications, after incision, drainage and administration of antistaphylococcal antibiotics.

Keywords

Pyomyositis, primary muscle abscess, *Staphylococcus aureus*

que provoca la movilización. Se observa formación paraespinal derecha, de 12 cm de eje máximo (figura 1), extremadamente sensible a la palpación; piel suprayacente sin alteraciones. Tiene un nódulo parduzco, doloroso, en la región glútea izquierda. Empastamiento de la cara anterolateral externa del cuádriceps homolateral.

Exámenes complementarios

Series roja y plaquetaria normales; leucocitos 14.600 (G 63, L 19, M 6, E 3, C 12), VS 107 mm/h, PCR 17,44 mg/dL; proteinograma, inmunoglobulinas, complementos, aminotransferasas y enzimas musculares normales. La ecografía de tórax revela una masa compleja, sólido-quística, de localización intramuscular en la región paravertebral derecha.

La tomografía axial computarizada (TAC) torácica con contraste muestra, en región paravertebral derecha, una masa intramuscular de 4 cm de diámetro transversal, hipodensa en su interior, con captación de contraste por una pared gruesa. Signos inflamatorios en el tejido celular subcutáneo (figura 2).

La resonancia magnética (RM) de la región glútea y pierna izquierda revela miositis inflamatoria/infecciosa que

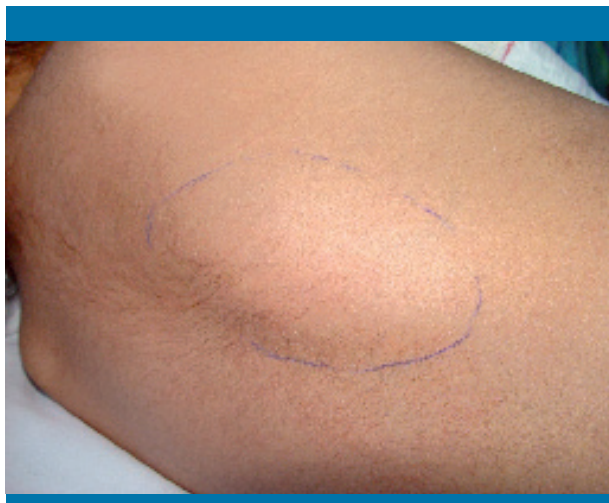

Figura 1. Formación paraespinal derecha

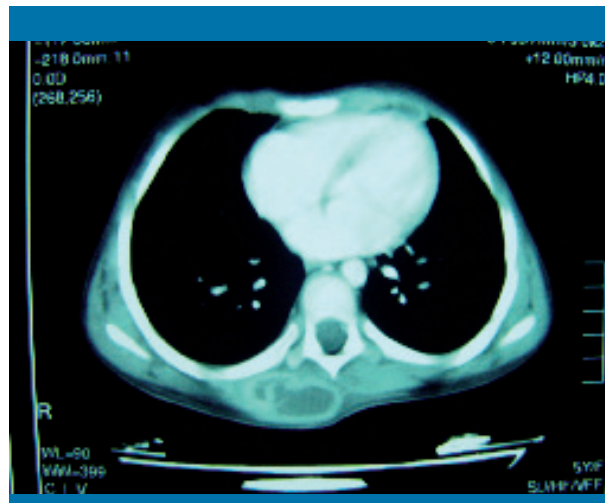


Figura 2. TAC torácica con contraste: masa intramuscular paravertebral derecha, de 4 cm de diámetro transversal; hipodensidad interior, captación de contraste por una pared engrosada

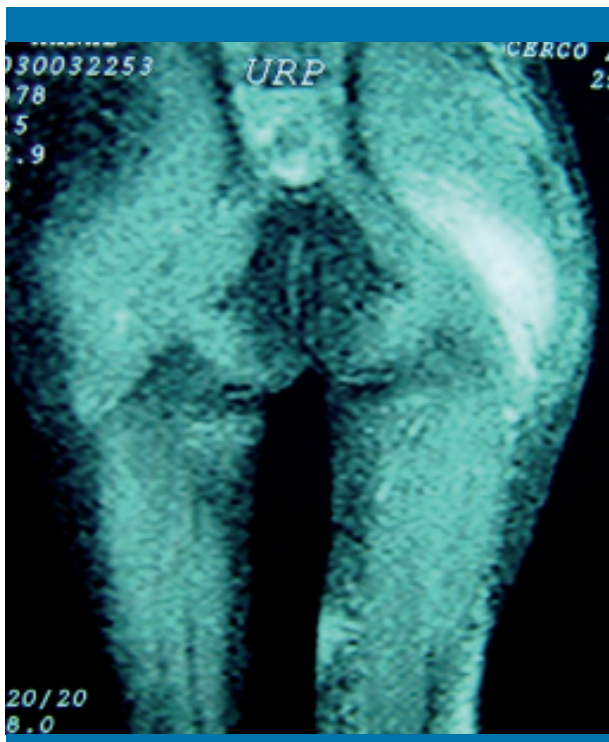

Figura 3. RM de región glútea: miositis inflamatoria/infecciosa que afecta al glúteo mayor

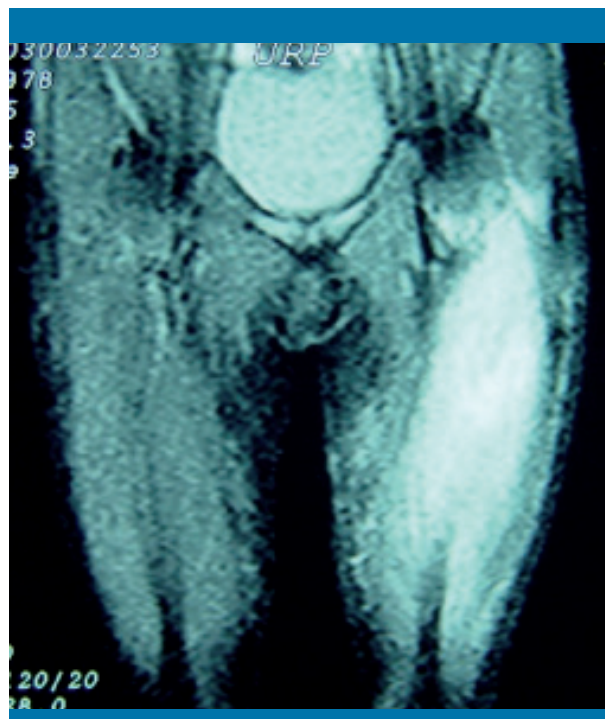


Figura 4. RM de pierna izquierda: miositis inflamatoria/infecciosa de la musculatura del compartimento anterior del muslo; pequeña colección abscesificada

afecta al glúteo mayor y a la musculatura del compartimento anterior del muslo (cuádriceps), con pequeña colección abscesificada a ese nivel. Discretos signos de celulitis, sin que se observen imágenes de osteomielitis (figuras 3 y 4).

La serología de brucelas y VIH es negativa.

El hemocultivo es negativo y el cultivo del pus de la lesión principal muestra crecimiento puro de *Staphylococcus aureus*.

Se procede a drenaje quirúrgico abierto de la lesión paraespinal y se establece antibioticoterapia antiestafilocócica (cloxa-

cilina) por vía intravenosa. La evolución fue favorable, sin que las lesiones localizadas en el glúteo y el muslo izquierdos precisaran drenaje.

Comentarios

La piomiositis es una infección bacteriana aguda del músculo esquelético asociada habitualmente a la formación de abscesos¹⁻⁴. La enfermedad, que es endémica en las áreas tropicales y esporádica en los climas templados¹⁻³, puede afectar a individuos de cualquier edad y sexo, con diferencias etarias relacionadas con factores geográficos o climáticos: en los países tropicales predomina en niños de entre 5 y 9 años, y en los templados, en adultos jóvenes de entre 20 y 40 años⁶; en cuanto al género, presenta mayor frecuencia en el varón (1,5-3:1)^{2,3,6}.

No se ha demostrado mayor incidencia de la enfermedad entre viajeros o inmigrantes procedentes de zonas tropicales¹, y sí un incremento en la población autóctona de los países industrializados, particularmente en pacientes con diabetes, conjuntivopatías, hemopatías o infección por VIH^{3,6,7}. También se ha descrito como complicación de infecciones sistémicas, varicela, piodermitis y otitis^{2,6,8}.

Microbiología

Aunque el *S. aureus* sea el germen etiológico más importante, tanto en las áreas tropicales como en las templadas¹, son múltiples los agentes causales^{1,2,6,10} (tabla 1).

Etiopatogenia

La etiopatogenia no es bien conocida. El músculo sano es muy resistente a la infección debido a la copiosa irrigación que recibe. En experimentación animal se ha comprobado que sólo los músculos previamente lesionados desarrollan abscesos piógenos tras la inyección de *S. aureus*¹. Un traumatismo mecánico local coincidente con una bacteriemia incidental explicaría la alta incidencia de la enfermedad en las áreas tropicales y su preponderancia en el varón². Por otra parte, el ejercicio físico intenso comporta una excesiva demanda mecánico-metabólica y, con ello, una isquemia muscular transitoria que facilitaría el desarrollo del germen^{2,5,12}. La frecuente localización en la musculatura proximal del muslo se relacionaría con la mayor actividad funcional de estos grupos musculares⁵. Traumatismo y ejercicio intenso se reconocen como antecedentes en el 25-40% de los casos².

Otras circunstancias favorecedoras serían la malnutrición y las infecciones virales y parasitarias^{3,4}.

Clínica

En los climas templados, la piomiositis suele ser unifocal^{2,3}, pero no son raras las formas plurifocales^{2-4,13}. Los músculos más habitualmente afectados son el iliopsoas y los localizados en la celda anterior del muslo y la cintura pélvica^{2,6,7}. Otras localizaciones importantes son las musculaturas paravertebral, torácica, abdominal y de las extremidades superiores^{2,6,7}.

TABLA 1

Microbiología¹⁻⁴

- Cocos grampositivos
 - *Staphylococcus aureus* (70-90% tanto en países tropicales como templados)
 - *Streptococcus* de los grupos A, B, C y G. El *S. pyogenes* supone el 4-16% en nuestro medio
- Cocos gramnegativos
 - *Neisseria gonorrhoeae*
- Bacilos grampositivos
 - *Nocardia asteroides*
- Bacilos gramnegativos
 - *Proteus mirabilis*
 - *Klebsiella oxytoca*
 - *Klebsiella pneumoniae*
 - *Yersinia enterocolitica*
 - *Salmonella* spp.
 - *Aeromonas hydrophila*
 - *Escherichia coli*
 - *Haemophilus influenzae*
 - *Citrobacter freundii*
 - *Stenotrophomonas maltophilia*
- Anaerobios
 - *Prevotella melaninogenica*
 - *Bacteroides fragilis*
 - *Eubacterium lentum*
 - *Clostridium* spp.
- Micobacterias
- Hongos
- Parásitos
 - Filaria
 - Nematodos
 - Toxocaros
- Virus
 - Herpes
 - Picornavirus
 - Coxsackie
 - Arbovirus

La enfermedad se desarrolla en tres fases^{2,3,7,13}. En la fase inicial, o invasiva, los gérmenes se asientan y se desarrollan en el músculo, apareciendo una masa sensible y de consistencia leñosa, limitación funcional y fiebre^{2,7,13}. Su duración oscila entre los 10 y los 20 días. El proceso puede resolverse entonces o bien desembocar en la fase segunda o supurativa³. En ésta se produce miocitólisis y necrosis, la piel está eritematosa y caliente y la palpación muestra renitencia, haciéndose evidente el diagnóstico clínico. La tercera fase, o fase final, se caracteriza por un área afectada muy dolorosa, piel enrojecida, fluctuación y fiebre generalmente elevada. Puede producirse diseminación por contigüidad o a distancia. La duración total del proceso es de 2-4 semanas, pero no es raro que se prolongue².

Complicaciones

Son diversas las complicaciones descritas (tabla 2)¹⁴⁻¹⁷ y, a pesar de los avances en el diagnóstico y tratamiento, la mortalidad oscila entre el 0,5 y el 2%³.

TABLA 2

Complicaciones^{1,2,7,13-16}

- Destrucción de grupos musculares completos
- Artritis, osteomielitis
- Peritonitis
- Neumonía cavitada, empiema
- Trombosis venosa
- Compresión medular por invasión del canal raquídeo
- Debilidad muscular persistente
- Choque tóxico estafilocócico o estreptocócico
- Choque séptico
- Recurrencias múltiples

TABLA 3

Diagnóstico diferencial^{3,4,13}

- Rotura, infarto muscular
- Contusión, hematoma
- Sarcoma
- Tromboflebitis
- Celulitis
- Osteomielitis
- Artritis (de cadera en caso de piomiositis del músculo iliaco)
- Apendicitis (piomiositis del iliopsoas)
- Triquinosis, toxoplasmosis o infección por Coxsackie (en casos multifocales asociados a hipereosinofilia)

Diagnóstico

El diagnóstico de piomiositis puede ser difícil debido a su rareza, lo insidioso de su presentación y lo inespecífico de los hallazgos analíticos^{2,6,13}.

La aspiración de pus desde el músculo o la biopsia de éste, con cultivo y tinción para estudio histológico en los casos en que no hay macroabscesos, son el método de diagnóstico de referencia³.

Algunos autores consideran que la ultrasonografía es la primera técnica de imagen que debe realizarse^{2,3} por ser útil, económica y accesible; sin embargo, tiende a subestimar la extensión del absceso y no siempre permite diagnosticar precozmente la enfermedad^{2,5}.

La TAC y, sobre todo, la RM son las técnicas diagnósticas más sensibles^{3,13}, pues incluso con sintomatología poco definida permiten precisar el tamaño, la localización exacta de la lesión y su relación con estructuras contiguas¹⁸. La gammagrafía ósea con tecnecio 99 (⁹⁹Tc) es útil para identificar coafectación ósea². La gammagrafía con galio 67 (⁶⁷Ga) localiza con gran precisión los abscesos musculares, pero no proporciona detalles anatómicos³. Ambos métodos tienen como inconvenientes la irradiación, su elevado coste, su menor disponibilidad y la demora de los resultados^{2,3}.

La positividad de los hemocultivos en las paíes templados se encuentra en torno al 30%¹. El cultivo del aspirado de la lesión es más probable que permita el aislamiento del germen^{2,4,9}.

El estudio histológico no suele mostrar más que una inflamación inespecífica, pero puede resultar útil para diferenciar la piomiositis del osteosarcoma y de las miositis producidas por otros agentes etiológicos, especialmente de tipo parasitario³.

El diagnóstico diferencial de la piomiositis es amplio (tabla 3).

Tratamiento

Una vez establecido el diagnóstico, hay que establecer una terapia de forma inmediata³. Algunos autores consideran primordial asociar el drenaje del absceso con el establecimiento de una antibioticoterapia cautelara: el primero puede realizarse

de forma directa (miotomía) o mediante punción percutánea dirigida por ecografía o TAC; la segunda consiste en administrar por vía intravenosa un antiestafilocócico betalactamasa resistente (por ejemplo, oxacilina³) asociado, eventualmente, a clindamicina para cubrir la posibilidad de una infección estreptocócica^{2,16}. Otros consideran que la antibioticoterapia sola puede ser suficiente si el diagnóstico es precoz y la respuesta clínica buena², reservando el drenaje quirúrgico para casos con abscesos voluminosos o múltiples, afectación grave o respuesta inadecuada al tratamiento antibiótico establecido⁶. Sin embargo, parece razonable optar por un procedimiento tan mínimamente cruento como la punción-aspiración guiada por ecografía o TAC, seguida de la adecuada antibioticoterapia, dado que proporciona excelentes resultados, con una morbilidad desdeñable y una escasa incomodidad para el paciente⁶.

TABLA 4

Tratamiento antibiótico²⁻⁴

I. Cobertura empírica

- Cloxacilina: 50-100 mg/kg/día (oxacilina, 150 mg/kg/día) cada 6 horas, y/o
- Clindamicina: 25-45 mg/kg/día cada 6 horas
- Pacientes inmunodeprimidos:
 - Cobertura frente a grampositivos, gramnegativos y anaerobios

II. Definitiva

En casos de sensibilidad adecuada, mantener la antibioticoterapia inicial

- Estafilococos resistentes a metilicina:
 - Vancomicina: 15 mg/kg (máximo 1 g) cada 12 horas
 - Alternativa: teicoplanina: 400 mg/día en una dosis única
- Estafilococos con sensibilidad intermedia a vancomicina:
 - Linezolid: 10 mg/kg cada 8 horas en menores de 12 años; 600 mg en mayores de 12 años y adultos
 - Alternativa: dalfopristina-quinupristina: 7,5 mg/kg cada 8 horas en adultos
- Gérmenes gramnegativos:
 - Cefalosporina + gentamicina: 5-6 mg/kg/día
- Sospecha de infección por anaerobios:
 - Metronidazol: 20-30 mg/kg/día cada 8 horas (vía intravenosa u oral)

Una vez identificado el germen y conocida su sensibilidad, se reajustará la terapia antimicrobiana (tabla 4). Conviene destacar que aunque la penicilina sea de elección en la mayoría de las enfermedades estreptocócicas, su administración en las piomiositis puede resultar ineficaz si se establece tardíamente (menor sensibilidad del germen en la fase de crecimiento estacionario de las colonias: efecto Eagle)^{2,16}. La clindamicina, muy eficaz frente a estafilococos y estreptococos, no se ve influida por esta circunstancia, resultando preferible en las infecciones invasivas producidas por estreptococos (piomiositis y fascitis necrotizante)^{2,18}.

No se ha establecido con exactitud la duración óptima del tratamiento antimicrobiano, pero se estima que no debería ser inferior a 3-4 semanas⁶ y, en caso de extensión metastásica de la infección, a 4-6 semanas por vía parenteral³.

Si los parámetros clínicos y analíticos evolucionan satisfactoriamente, se valorará la posibilidad de completar la terapia intravenosa con la oral, incluso en régimen ambulatorio^{6,7}. Es necesario disponer de un control analítico normal y una comprobación radiológica de la desaparición o reducción significativa de los abscesos antes de interrumpir la antibioticoterapia^{3,7}. En la serie de Gubbay, la mitad de los pacientes (8/16) fueron tratados exclusivamente con antibióticos y su estancia hospitalaria media fue de 10,4 días². ■

Bibliografía

1. Christin L, Sarosi GA. Pyomyositis in North America: case reports and review. *Clin Infect Dis*. 1992; 15: 668-677.
2. Gubbay AJ, Isaacs D. Pyomyositis in children. *Pediatr Infect Dis J*. 2000; 19: 1.009-1.013.
3. Chauhan S, Jain S, Varma S, Chauhan SS. Tropical pyomyositis (myositis tropicans): current perspective. *Postgrad Med J*. 2004; 80: 267-270.
4. Frank G, Mahoney HM, Eppes SC. Musculoskeletal infections in children. *Pediatr Clin North Am*. 2005; 52: 1.083-1.106.
5. Durá Travé T, González Montero R, Jiménez García L, Galán Herero F, Moya Benavent M. Fiebre y dolor muscular en un joven adolescente aficionado a las artes marciales. *An Esp Pediatr*. 1998; 49: 89-90.
6. Bretón JR, Pi G, Lacruz L, Calvo L, Rodríguez I, Sánchez A. Pneumococcal pyomyositis. *Pediatr Infect Dis J*. 2001; 20: 85-87.
7. Méndez Echevarría A, Baquero Artigao F, Velázquez Fragua R, García Ascaso MT, Merino Muñoz R, Del Castillo Martín F. Piomiositis paravertebral resuelta con tratamiento antibiótico exclusivo. *An Pediatr (Barc)*. 2004; 60: 597-598.
8. Castells Vilella L, Uriz Urzainqui S. Piomiositis estreptocócica como complicación infrecuente de la varicela. *An Pediatr (Barc)*. 2004; 60: 595-597.
9. López-Menchero Oliva JC, Crespo Marcos D, Vázquez López P, Marañón Pradillo R. Piomiositis tropical. *An Pediatr (Barc)*. 2005; 62: 591-604.
10. Lambertucci JA, Rayes AA, Serufo JC, Nobre V. Pyogenic abscesses parasitic diseases. *Rev Inst Med Trop Sao Paulo*. 2001; 43: 67-74.
11. Patel SR, Olenginski TP, Perruquet JL, Harrington TM. Pyomyositis: clinical features and predisposing conditions. *J Rheumatol*. 1997; 24: 1.734-1.738.
12. Jayousi R, Bialik V, Eyal A, Shehadeh N, Etzioni A. Pyomyositis caused by vigorous exercise in a boy. *Acta Pediatr*. 1995; 84: 226-227.
13. Romeo S, Sunshine S. Pyomyositis in a 5-year-old child. *Arch Fam Med*. 2000; 9: 635-636.
14. Huang YC, Su LH, Lin TY. Nasal carriage of methicillin-resistant *Staphylococcus aureus* in contacts of an adolescent with community-acquired disseminated disease. *Pediatr Infect Dis J*. 2004; 23: 919-922.
15. Bryk R, Braun J, Bialik V, Zukerman N, Berant M. Non-tropical pyomyositis in children- with report of severe neurological complications. *Acta Paediatr Scand*. 1989; 78: 331-334.
16. Zervas SJ, Zemel LS, Romness MJ, Kaplan EL, Salazar JC. *Streptococcus pyogenes* pyomyositis. *Pediatr Infect Dis J*. 2002; 21: 166-168.
17. Gordon BA, Martínez S, Collins AJ. Pyomyositis characteristics at CT and MR imaging. *Radiology*. 1995; 197: 279-286.
18. Zimelman J, Palmer A, Todd J. Improved outcome of clindamycin compared with beta-lactam antibiotic treatment for invasive *Streptococcus pyogenes* infection. *Pediatr Infect Dis J*. 1999; 18: 1.096-1.100.