

# Tuberculosis abdominal en la edad pediátrica: a propósito de un caso

K. Ait Idir<sup>1</sup>, A.G. Tibouk<sup>2</sup>, M. Moubri<sup>3</sup>, M.A. Benaired<sup>4</sup>, M. Amroune<sup>5</sup>, M. Malika<sup>5</sup>, Y. Inouri<sup>5</sup>, D. Dahlouk<sup>5</sup>

<sup>1</sup>Servicio de Pediatría. Centro Especializado Militar en Consultas. Hussein Dey. Argel. <sup>2</sup>Servicio de Anatomía Patológica. Hospital Central Universitario Militar. Argel. <sup>3</sup>Servicio de Pediatría. Hospital Universitario Nafissa Hamoud. Parnet. Hussein Dey. Argel. <sup>4</sup>Servicio de Cirugía Infantil. <sup>5</sup>Servicio de Pediatría. Hospital Central Universitario Militar. Argel

## Resumen

La tuberculosis abdominal es infrecuente en niños. Puede afectar al tracto digestivo del esófago hasta el colon. Se caracteriza por síntomas inespecíficos y es similar a otras enfermedades digestivas inflamatorias. La microbiología, la endoscopia y la histopatología son los pilares de la exploración, aunque algunas veces pueden ser no contributivas, lo que hace difícil el diagnóstico. En este trabajo presentamos el caso de un niño con tuberculosis abdominal. Se detallan los principales hallazgos clínicos y paraclínicos de esta enfermedad y una revisión breve de la literatura.

## Palabras clave

Tuberculosis abdominal, granuloma epitelioides, laparoscopia, antituberculosos

## Abstract

*Title:* Abdominal tuberculosis in children: About a paediatric observation

Abdominal tuberculosis is uncommon in children. It may affect the digestive tract from the oesophagus until the colon. It is characterised by unspecific symptoms and resembles other digestive inflammatory diseases. Microbiology, endoscopy and histopathology are the foundations of the exploration although sometimes they may not contribute to an accurate diagnosis. In this article, we present the case of a boy with abdominal tuberculosis. The main clinical and paraclinical findings are reported and a brief review of the literature is presented.

## Keywords

Abdominal tuberculosis, epithelioid granuloma, laparoscopy, antituberculous

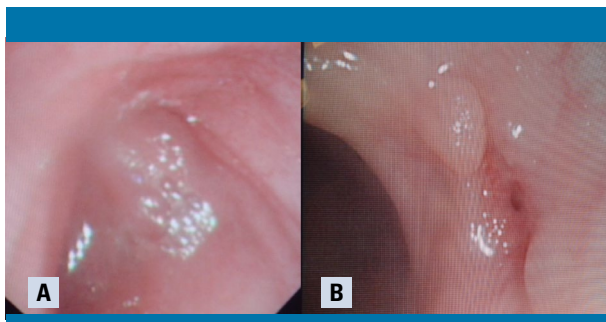
## Introducción

La tuberculosis (TB) abdominal es una enfermedad localizada, específica, crónica y causada por *Mycobacterium tuberculosis*, o bacilo de Koch (BK). Se revela por signos clínicos inespecíficos, concomitantes o no con un foco pulmonar. A menudo, es difícil de diagnosticar, sobre todo en niños. Se suele confundir con patologías digestivas inflamatorias o tumorales. Puede afectar a diferentes vísceras, como el peritoneo, el intestino, el hígado y el páncreas. Se debe aplicar una terapia antituberculosa con recomendaciones bien definidas.

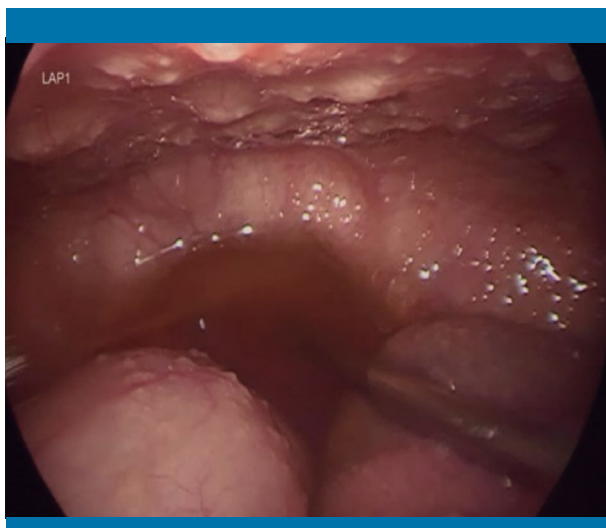## Caso clínico

Niño de 3 años y medio de edad, de origen argelino, previamente sano y correctamente vacunado según el programa argelino de vacunación. No presenta antecedentes personales o familiares de interés. Fue remitido desde un centro privado por manifestar una distensión abdominal y anorexia con pérdida de peso desde hace 4 meses.

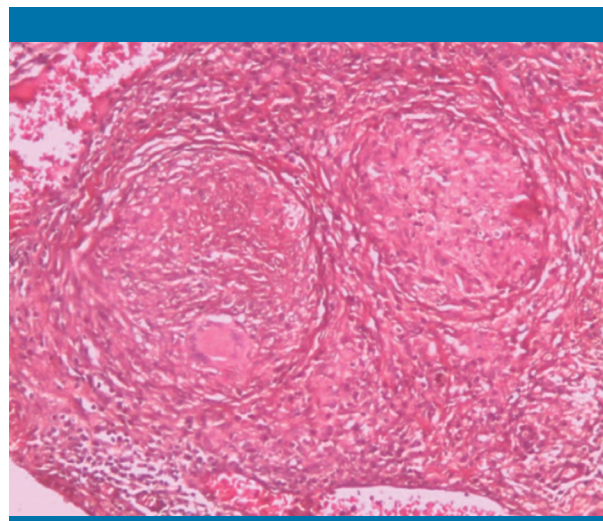
En la exploración se observaron datos antropométricos normales: peso de 14 kg, talla de 97 cm, perímetro craneal de 50 cm, índice de masa corporal de 14,87, frecuencia cardíaca de 94 lpm, frecuencia respiratoria de 30 rpm y temperatura de 37 °C. El examen



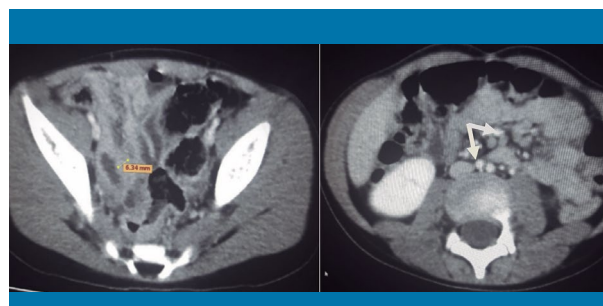
**Figura 1.** A) Aspecto congestivo de la mucosa cólica. B) Fístula cólica asociada a un aspecto de hipertrofia linfoide benigna (biopsia)



**Figura 2.** Aspecto laparoscópico típico en puntos de cuscús de la tuberculosis peritoneal



**Figura 3.** Granulomas típicos, sin necrosis caseosa, con células epitelioides, múltiples células gigantes y linfocitos (gran aumento x10)



**Figura 4.** Engrosamiento intestinal de 6,34 mm y paquetes de adenomegalias (flechas) con desaparición de la ascitis tras 10 días de tratamiento

cardiorrespiratorio resultó normal. Tenía un perímetro abdominal de 52 cm, con matidez a la percusión de los flancos, sin tobillos hinchados. La cicatriz del bacilo de Calmette-Guérin (BCG) estaba presente. A continuación se practicó una ecografía abdominal, que mostró una ascitis de abundancia media. Se realizaron determinaciones analíticas, con los siguientes resultados: leucocitosis 11.330/mL sin desviación izquierda y un 57% de linfocitos, plaquetas 528.000/mL, proteína C reactiva de 6 mg/L (valores normales [VN] <6), tasa de sedimentación 20/45, fibrinógeno 2,58 g/L (VN: 2,5-4) y prótidos 71,3 g/L.

El líquido de ascitis fue un exudado claro con 1.200 leucocitos/mL, compuesto por un 70% de neutrófilos y un 30% de linfocitos. La citología puso de manifiesto la presencia de células mesoteliales con elementos inflamatorios polimorfos, linfocitos, plasmocitos y neutrófilos, sin células tumorales.

Se completaron las pruebas con una tomografía computarizada (TC), que confirmó la ascitis y reveló un engrosamiento mural difuso del intestino delgado de 7,5 mm, asociado a múltiples adenopatías profundas mesentéricas que no sobrepasaban los 10 mm.

Se decidió practicar una colonoscopia con biopsias, que puso de manifiesto una mucosa cólica congestiva (figura 1a) y una fístula cólica con hipertrofia linfoide benigna (figura 1b).

Así, se plantearon dos diagnósticos principales: TB abdominal y colitis inflamatoria intestinal. Se hicieron serologías de anticuerpos frente a *Saccharomyces cerevisiae* (ASCA) y anticuerpos frente el citoplasma del neutrófilo (ANCA), con resultado negativo en ambos casos. También se realizó un estudio en jugo gástrico, recogiendo 3 muestras en días consecutivos, así como el test de Mantoux y la

prueba QuantiFERON® (QFT). Las 2 primeras pruebas dieron un resultado negativo, mientras que la última determinó una tasa de 1,68 (>0,35), considerada positiva.

A continuación se realizó una laparoscopia, en la que se visualizó una hiperemia y unos nódulos miliares blanquecinos diseminados en el peritoneo parietal, en el omento y en las zonas intestinales, conformando un aspecto típico de puntos de cuscús (figura 2), cuya biopsia informó de la presencia de un granuloma epitelióide inflamatorio sin necrosis caseosa (figura 3).

Una vez se estableció el diagnóstico de TB abdominal con localización peritoneal, ganglionar e intestinal, se empezó un tratamiento según las recomendaciones de la Sociedad Argelina de Pediatría. Se administraron en la primera fase de inducción isoniacida (5 mg/kg/día), rifampicina (10 mg/kg/día) y pirazinamida (25 mg/kg/día) durante 2 meses, y corticoterapia (prednisona) durante 6 semanas (1 mg/kg/día). Después, en la segunda fase de mantenimiento, se administró isoniacida y rifampicina durante 4 meses en las mismas dosis.

Se realizó una TC de control una vez transcurridos 10 días desde el comienzo del tratamiento, en la que se confirmó la desaparición de la ascitis (figura 4).

Tras 18 meses de seguimiento, el paciente evolucionó favorablemente en los aspectos clínico, endoscópico y radiológico. La terapia fue bien tolerada, sin efectos secundarios. La buena respuesta a la terapia antituberculosa confirmó posteriormente el diagnóstico.

## Discusión

La TB abdominal es una infección poco frecuente en niños, sobre todo en los países desarrollados<sup>1</sup>. Se sitúa en la quinta posición tras la TB ganglionar, pleural, meníngea y ósea, y por delante de la TB esofágica, muy rara, con una prevalencia <0,1%<sup>2,3</sup>. Puede ubicarse en el peritoneo, el intestino, los ganglios abdominales y en áreas separadas o asociadas entre ellas. Representa el 11-16% de todas las formas de TB extrapulmonar. La localización intestinal representa la mitad de los casos<sup>4</sup>, seguida por la peritoneal (4-10%), presente en un 0,1-3,5% de los niños con TB pulmonar<sup>5</sup>.

Esta patología afecta más a los adultos de 30-40 años de edad<sup>6</sup>. Según los datos de la bibliografía, el 3% de los casos de adultos con TB pulmonar se complican con una TB abdominal, mientras que en la edad pediátrica este hecho se constata sólo en el 0,3% de los casos<sup>1</sup>.

Se han publicado numerosas series que confirman su rareza, en particular en los países donde la TB sigue siendo una epidemia y un problema de salud pública. En Argelia, Kaddache et al.<sup>7</sup> diagnosticaron a 13 pacientes de TB abdominal durante un periodo de 10 años (1997-2007) en niños menores de 15 años hospitalizados en el centro universitario de Blida, lo que representa un 4%. El mismo número de casos ha sido constatado en una cohorte tunecina estudiada durante 7 años, con una incidencia de 2,9/10.000<sup>5</sup>. En Marruecos, Sajai et al.<sup>8</sup> publicaron sólo 5 casos de una serie de 182 niños con TB (2,7%) entre 2010 y 2013. Un estudio congoleño mostró un 5,6% de TB peritoneal sobre 560 pacientes admitidos en el hospital universitario de Brazzaville entre 1996 y 2001<sup>9</sup>. En Taiwán, Lin et al.<sup>10</sup> señalaron 10 casos, lo que representa el 8,9% de todas las formas de TB entre 1998 y 2000. Por otra parte, se publicaron 38 casos en 12 años (2000-2012) en India<sup>11</sup> y 9 casos en Turquía entre 2002 y 2007<sup>6</sup>. En Europa, esta enfermedad se considera excepcional. En su serie, Hinaut constató únicamente 3 casos, mientras que Maltezou et al. identificaron sólo a un 2% de todos los casos de TB<sup>2</sup>. En México, Vázquez Rosales et al.<sup>12</sup> señalaron una tasa del 5,3% en un total de 93 niños afectados.

La infección se transmite por deglución del BK. Su propagación hacia el abdomen se produce por consumo de productos como leche no pasteurizada, por ingesta de esputos contaminados a partir de un foco pulmonar, por vía linfohematógena o por la reactivación peritoneal por contigüidad tras la rotura de una lesión caseosa ganglionar o, excepcionalmente, de una localización intestinal<sup>5</sup>.

La porción ileocecal parece la zona preponderante de esta afección, seguida del colon y el yeyuno. Esto se debe a la abundancia de tejido linfático, la estasis y la disminución de la actividad digestiva en esta zona distal del tubo digestivo<sup>13</sup>.

Desde el punto de vista sintomatológico, el modo de aparición de la TB abdominal es poco específico y varía entre agudo, subagudo o crónico. Suele predominar la distensión y el dolor abdominal, la ascitis exudativa y los signos generales, como pérdida inexplicada de peso y febrícula. A veces se descubre fortuitamente por otro motivo. Se puede manifestar también con diarrea crónica o síndrome de malabsorción<sup>14</sup>. Se han descrito algunos casos revelados con un cuadro agudo de perforación<sup>13</sup>. La latencia entre la infección y la aparición de los síntomas constituye un elemento que retrasa el diagnóstico (4 meses en nuestra observación).

Porque comparte muchos hallazgos comunes (clínicos, radiológicos, endoscópicos e histológicos), la TB abdominal mimetiza otras afecciones, como la enfermedad de Crohn, los linfomas digestivos o la parasitosis intestinal. La enfermedad de Crohn y, con un grado menor, el linfoma digestivo son las entidades que más frecuentemente se confunden con la TB abdominal, sobre todo en una localización ileocecal<sup>15-17</sup>.

No existe un consenso preciso para la definición de la TB digestiva<sup>18</sup>. El diagnóstico se basa en la sospecha de la entidad, que debe confirmarse mediante un estudio microbiológico, que es el mejor método diagnóstico, aunque sólo es positivo en el 40% de los pacientes<sup>19</sup>. Por otra parte, la positividad del líquido ascítico representa sólo el 3-5% de los casos, lo que hace difícil el diagnóstico de esta enfermedad en los niños<sup>20</sup>.

La utilidad del QFT es elevada, sobre todo en las formas con un test de Mantoux negativo en personas vacunadas por el BCG, como en este caso<sup>21</sup>.

El hallazgo histopatológico clásico es de proceso inflamatorio crónico granulomatoso, necrosante y caseoso (la falta de este último contenido no descarta definitivamente el diagnóstico).

La laparoscopia, aunque se considera una técnica operador-dependiente, constituye una herramienta clave para establecer el diagnóstico, particularmente en los casos dudosos. Asegura una visualización completa de la cavidad peritoneal y la toma de biopsias, y es un medio muy sensible y específico<sup>22</sup>. Se distinguen tres tipos laparoscópicos<sup>23</sup>:

- Tipo 1: engrosamiento peritoneal, hiperemia, ascitis y nódulos miliares blanquecinos (5 mm) diseminados sobre la hoja parietal, el omento y las zonas intestinales (66%), como en el presente caso.
- Tipo 2: engrosamiento peritoneal, congestión, ascitis y adherencias (21%).
- Tipo 3: caracterizado por las adherencias y los nódulos amarillentos; expone a los pacientes a un gran riesgo de perforación y una alteración de los grandes vasos.

En Argelia, el tratamiento obedece a las recomendaciones del «Programa nacional de lucha y prevención contra la TB», establecido en 2003 por la Sociedad Argelina de Pediatría. Así, se propone la administración de isoniacida, rifampicina y pirazinamida durante 2 meses, seguido de isoniacida y rifampicina durante 4 meses. La administración de corticoides durante un periodo de 9 semanas está indicada por su efecto antiinflamatorio y también para evitar adherencias. El control de los pacientes se basa en el seguimiento de ciertos parámetros clínicos, como el peso, el apetito, la desaparición de los síntomas y los signos biológicos (síndrome inflamatorio), radiológicos (repetir la TC abdominal según las necesidades) y endoscópicos, sin olvidar la tolerancia al tratamiento.

## Conclusión

La TB sigue siendo un problema de salud pública en muchos países. Diagnosticar una TB abdominal en un niño puede ser difícil, debido al lapso de latencia, su polimorfismo clínico, la inespecificidad de los exámenes complementarios y el hecho de compartir numerosos elementos con otras patologías, como las enfermedades inflamatorias intestinales. En este contexto, destaca la utilidad de la laparoscopia con biopsia. El tratamiento está basado en una quimioterapia antituberculosa bien definida. ■

## Bibliografía

1. Delisle M, Seguin J, Zeilinski D. Paediatric abdominal tuberculosis in developed countries: case series and literature review. *Arch Dis Child*. 2016; 101: 253-258.
2. Le Roux P, Quinque K, Bonnel AS, Le Luyer B. Les atteintes extrapulmonaires de la tuberculose de l'enfant. *Arch Pediatr*. 2005; 12: 122-126.
3. Blanc P, Perrin I, Barlet L, Talbotec C, Goulet O, Paupe A, et al. Tuberculose péritonéale de l'enfant: à propos de deux cas. *Arch Pediatr*. 2004; 11: 822-825.
4. Flemming GMC, Oberschmid O, Siebolts U, Hirsch W, Schuster V. Abdominal tuberculosis in children and adolescents: to this day a diagnostic challenge. *Klin Padiatr*. 2013; 225: 47-49.
5. Tinsa F, Essaddam L, Fitouri Z, Brini I, Douira W, Ben Becher S, et al. Abdominal tuberculosis in children. *J Pediatr Gastroenterol Nutr*. 2010; 50: 634-638.
6. Dinler G, Sensoy G, Helek D, Kalayci AG. Tuberculous peritonitis in children: report of nine patients and review of the literature. *World J Gastroenterol*. 2008; 14: 7.235-7.239.
7. Kaddache C, Hannouz A, Touri S, Redjala O, Sadaoui F, Belkebir Y, et al. Tuberculose digestive chez l'enfant: à propos de 13 cas. *Arch Pediatr*. 2008; 15: 923-1.019.
8. Sajai H, Maliki L, Amro L, Serhane H, Alaoui Yazidi A. Tuberculose de l'enfant: à propos de 182 cas. *Rev Maladies Resp*. 2014; 31: 19.
9. Mpemba Loufoua-Lemay AB, Nzingoula S. Tuberculose péritonéale de l'enfant au CHU de Brazzaville: à propos de 35 cas. *Arch Pediatr*. 2003; 10(4): 358.
10. Lin YS, Huang YC, Lin TY. Abdominal tuberculosis in children: a diagnostic challenge. *J Microbiol Immunol Infect*. 2010; 43(3): 188-193.
11. Malik R, Srivastava A, Yachha SK, Poddar U, Lar R. Childhood abdominal tuberculosis: disease patterns, diagnosis, and drug resistance. *Indian J Gastroenterol*. 2015; 34(6): 418-425.
12. Vázquez Rosales JG, Acosta Gallegos C, Miranda Novales MG, Fuentes Pacheco YC, Labra Zamora MG, Pacheco Rosasa DO, et al. Análisis de una serie de casos de tuberculosis en pacientes pediátricos atendidos en un hospital de tercer nivel. *Boletín Médico del Hospital Infantil de México*. 2017; 74(1): 27-33.

13. Shah I, Rahangdale A. Ileal perforation in a child with abdominal tuberculosis. *Ann Trop Paediatr.* 2010; 30(3): 241-243.
14. Dones P, Di Gangi M, Concetta Failla M, Genova S, Giannitto C, Corsello G. Intestinal tuberculosis in a child living in a country with a low incidence of tuberculosis: a case report. *BMC Res Notes.* 2014; 7(1): 762.
15. Citak EC, Koku N, Deniz H, Tanyeri B, Yuksel CN. Abdominal tuberculosis mimicking childhood lymphoma: a case report. *J Pediatr Hematol Oncol.* 2010; 32: 168-169.
16. Chiappini E, De Martino M, Mangiantini F, Lionetti P. Crohn disease and mycobacterial infection in children: an intriguing relationship. *J Pediatr Gastroenterol Nutr.* 2009; 49: 550-558.
17. Gargouri L, Boudabous M, Safi F, Maalej B, Mnif H, Chtourou L, et al. Tuberculose intestinale ou maladie de Crohn: un défi diagnostique. *Arch Pediatr.* 2014; 21(10): 1.123-1.126.
18. Fillion A, Ortega-Deballon P, Al-Samman S, Briault A, Brigand C, Deguelte S, et al. Abdominal tuberculosis in a low prevalence country. *Med Mal Infect.* 2016; 46: 140-145.
19. Singh SK, Srivastava A, Kumari M, Poddar U, Yashba SK, Pandey CM. Differentiation between Crohn's disease and intestinal tuberculosis in children. *J Pediatr Gastroenterol Nutr.* 2018; 66(1): e6-e11.
20. Chahed J, Mekki M, Mansour A, Ben Brahim M, Maazoun K, Hidouri S, et al. Contribution of laparoscopy in the abdominal tuberculosis diagnosis: retrospective study of about 11 cases. *Pediatr Surg Int.* 2010; 26: 413-418.
21. Painter JA, Graviss EA, Hai HH, Nhung DTC, Nga TTT, Ha NP, et al. Tuberculosis screening by tuberculosis skin test or QuantiFERON®-TB Gold In-Tube Assay among an immigrant population with a high prevalence of tuberculosis and BCG vaccination. *PLoS One.* 2013; 8(12): e82727.
22. Sanai FM, Bzeizi KI. Systematic review: tuberculous peritonitis presenting features, diagnostic strategies and treatment. *Aliment Pharmacol Ther.* 2005; 22: 685-700.
23. Guirat A, Affes N, Rejab H, Trigui H, Ben Amar M, Mzali R. Intérêt de la laparoscopie dans le diagnostic de la tuberculose péritonéale en zones endémiques. *Médecine et Santé Tropicales.* 2015; 25(1): 87-91.