

# Signo y síndrome de Chilaiditi

A.S. Esteireiro, J. Neves, A. Bicho, S. Diogo Santos  
Hospital de Caldas da Rainha. Caldas da Rainha (Portugal)

## Resumen

El signo de Chilaiditi consiste en la interposición permanente o temporal del colon, el intestino delgado o el estómago en el espacio hepatodiafragmático. Este hallazgo es raro, con una incidencia radiológica del 0,025-0,028% de la población. Cuando está asociado a una sintomatología gastrointestinal, se designa como síndrome de Chilaiditi. Las dos entidades son benignas y no requieren tratamiento quirúrgico.

## Palabras clave

Signo de Chilaiditi, síndrome de Chilaiditi, abdomen agudo, neumoperitoneo, espacio hepatodiafragmático

## Abstract

*Title:* Sign and Chilaiditi syndrome

Chilaiditi sign means that a permanent or temporary interposition of the colon, small intestine or stomach is visible on the X-ray at the level of hepatodiaphragmatic space. This finding is rare, with a radiological incidence of 0.025 to 0.028% of the population. The Chilaiditi syndrome occurs with the onset of digestive symptoms such as abdominal pain or acute bowel obstruction. These two findings are benign and do not require surgical treatment.

## Keywords

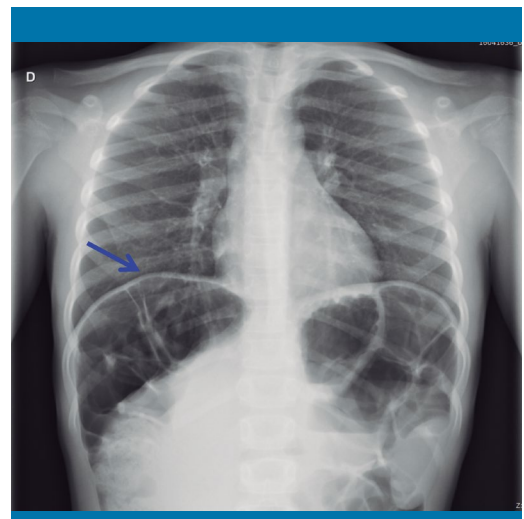
Chilaiditi sign, Chilaiditi syndrome, acute abdomen, pneumoperitoneum, hepatodiaphragmatic space

## Caso clínico

Niña de 6 años de edad, sin antecedentes medicoquirúrgicos de interés, que acude al servicio de urgencia por presentar una tos seca desde hacía 10 días, con empeoramiento desde la víspera. Concomitantemente presentaba fiebre (periodicidad cada 8 h) y odinofagia de 3 días de evolución, sin otros signos o síntomas asociados ni quejas gastrointestinales. En la observación se encontraba eupneica, con saturación periférica de oxígeno del 98% y auscultación pulmonar sin alteraciones. Se realizó una radiografía torácica (figura 1), en la que se identificó la presencia de un asa intestinal en el espacio hepatodiafragmático. Al compararla con una radiografía torácica realizada 2 años antes, se observó una imagen superponible.

El signo de Chilaiditi consiste en la interposición permanente o temporal del colon, el intestino delgado o el estómago en el espacio hepatodiafragmático.

Este hallazgo es raro, generalmente casual, con una incidencia radiológica del 0,025-0,028% de la población. Cuando está asociado a una sintomatología gastrointestinal, como dolor abdominal, náuseas, vómitos, distensión abdominal o suboclusión intestinal, se designa como síndrome de Chilaiditi.



**Figura 1.** Imagen radiográfica en la que se observa la presencia de un asa intestinal en el espacio hepatodiafragmático

Las dos entidades son benignas y no requieren tratamiento quirúrgico, pero es crucial reconocerlas para evitar pruebas o tratamientos innecesarios, así como para el diagnóstico diferencial con otras patologías, como la hernia diafragmática y las enfermedades que cursan con neumoperitoneo, dada la posible urgencia quirúrgica de este último. ■

## Bibliografía

1. Caetano J, Oliveira S. Síndrome de Chilaiditi. Rev Clin Hosp Prof Dr Fernando Fonseca. 2013; 1(1): 55-55.
2. Esperto H, Ruivo C, Ferreira E. Sinal de Chilaiditi. Acta Med Port. 2013; 26(1): 71-71.
3. Díaz Gil JM, Gómez Murillo M, González Jiménez P. Signo y síndrome de Chilaiditi: entidades a tener en cuenta. Semergen. 2011; 37(5): 267-269.