

Disostosis cleidocraneal: entidad poco conocida con expresividad variable

S. Galbis Soto, P. Bahillo Curieses, M.C. Mombiedro Arizmendi, S. Rellán Rodríguez,
V. Matías del Pozo, M.J. Martínez Sopena

Servicio de Pediatría. Endocrinología Pediátrica. Hospital Clínico Universitario de Valladolid

Resumen

Introducción: La disostosis cleidocraneal es una displasia esquelética rara, con herencia autosómica dominante, que afecta especialmente a las clavículas. Está causada por las mutaciones de los genes *CBFA1/RUNX2*.

Objetivo: Descripción de 2 casos de disostosis cleidocraneal en una misma familia con diferente expresividad clínica.

Métodos: Se describe el estudio clínico y radiográfico de 2 miembros de una misma familia afectados de disostosis cleidocraneal.

Resultados: La deformidad con aplasia o hipoplasia de las clavículas se presentó en las 2 pacientes, al igual que la ausencia de fusión de la sínfisis del pubis y de los arcos posteriores de distintas vértebras cervicales, torácicas y lumbares. Ambas pacientes presentan un fenotipo facial peculiar con frente amplia, hipertelorismo ocular y estrabismo.

Conclusiones: El diagnóstico de la disostosis cleidocraneal se basa en hallazgos clínicos y radiográficos, y se puede confirmar mediante un análisis genético. Es importante realizar un estudio familiar para detectar a otros individuos que pudieran estar afectados.

Palabras clave: Disostosis cleidocraneal, hipoplasia clavicular, displasia esquelética.

Abstract

Title: Cleidocranial dysostosis, little known and variable expressivity

Introduction: Cleidocranial dysostosis is a rare autosomal dominant skeletal dysplasia in which the clavicles are typically affected. Mutations of the *CBFA1/RUNX2* genes cause this disease.

Objective: Report of two familial cases of cleidocranial dysostosis with different clinical expressivity.

Methods: A clinical and radiographic study of two individuals with cleidocranial dysostosis in the same family is described.

Fecha de recepción: 5/06/15. Fecha de aceptación: 3/12/15.

Correspondencia: S. Galbis Soto. Departamento de Pediatría. Hospital Clínico Universitario. Avda. Ramón y Cajal, 3. 47005 Valladolid. Correo electrónico: sofy_gs@hotmail.com

Cómo citar este artículo: Galbis Soto S, Bahillo Curieses P, Mombiedro Arizmendi MC, Rellán Rodríguez S, Matías del Pozo V, Martínez Sopena MJ. Disostosis cleidocraneal: entidad poco conocida con expresividad variable. Acta Pediatr Esp. 2016; 74(7): e167-e174.

Results: Aplasia or hypoplasia of the clavicles was present in both patients, who also showed lack of fusion of the symphysis pubis and the posterior arches of different cervical, thoracic and lumbar vertebrae. Both individuals presented dysmorphic facial features including broad forehead, hypertelorism and strabismus.

Conclusions: The diagnosis of cleidocranial dysostosis was based on clinical and radiographic findings and can be confirmed by genetic analysis. It is important to study the whole family to search for more affected individuals.

Keywords: Cleidocranial dysostosis, skeletal dysplasia, clavicular hypoplasia.

Introducción

La disostosis cleidocraneal (OMIM 119600) es una displasia esquelética con escasa prevalencia (1/1.000.000), que sigue un patrón de herencia autosómico dominante con expresividad variable. Se caracteriza por la presencia de clavículas hipoplásicas o aplásicas, fontanelas muy amplias al nacimiento, que pueden persistir durante toda la vida, o retraso en la fusión de las suturas craneales, facies característica, múltiples anomalías dentales e hipoacusia de transmisión. El rango de manifestaciones clínicas puede ser muy amplio. La forma dominante responde a mutaciones del gen *RUNX2* (6p21) del factor de transcripción CBFA1¹. Esta patología puede estar infradiagnosticada, dado que muchos casos son relativamente leves.

Casos clínicos

Caso 1

Mujer de 32 años de edad, cuya talla actual es de 148 cm (-2,7 desviaciones estándares [DE]). A los 7 años de edad se le detectaron anomalías en la radiografía de tórax en un estudio preoperatorio de cirugía correctora de estrabismo: 11 pares de costillas horizontalizadas e hipoplasia de clavículas (figura 1). No presenta antecedentes familiares de interés.

Entre los antecedentes personales, cabe citar los siguientes: deambulación tardía y retraso de la adquisición del lenguaje, adenoidectomía, estrabismo corregido con lentes y varias intervenciones quirúrgicas.

En la exploración física se detectó un macizo facial pequeño y alargado, hipertelorismo, estrabismo, prognatismo, paladar ojival, hiperplasia gingival, distribución anárquica de piezas dentarias (dientes supernumerarios de distribución caótica y maloclusión dentaria), una actitud con tendencia a hombros caídos y estrechos aproximándose entre sí por delante del tórax, mamilas separadas, hiperlordosis lumbar con escoliosis derecha, genu valgo y pie plano. A los 7 años de edad, la talla es de 118 cm (-1,68 DE) y el peso de 25 kg (-0,44 DE).

En la serie ósea se observaba una espina bífida en las últimas vértebras cervicales, primeras torácicas y últimas lumbares, separación de sínfisis púbica (4 cm) y coxa valga (figura 2). En la radiografía de cráneo se apreciaban

suturas craneales abiertas. Ante los hallazgos radiológicos se diagnosticó en la paciente una disostosis cleidocraneal.

Caso 2

Niña de 7 años de edad con sospecha de disostosis cleidocraneal. Entre los antecedentes familiares, cabe citar los siguientes: madre de 32 años diagnosticada a los 7 años de disostosis cleidocraneal por presentar alteraciones clínicas y signos radiográficos compatibles (caso 1); padre de 53 años de edad, sano, con una talla de 186 cm. La talla diana es de 160,5 cm.

Entre los antecedentes personales, cabe citar los siguientes: embarazo normal, parto pretérmino a las 30 semanas, somatometría adecuada para la edad gestacional, deambulación tardía en torno a los 18 meses, estrabismo corregido con cirugía, intervención quirúrgica por hipertrofia amigdalar crónica con infecciones amigdalares de repetición, asociadas a apneas de sueño y ronquidos.

En la exploración física se registró una talla 119,85 cm (-0,69 DE), un peso 22 kg (-0,49 DE) y una velocidad de crecimiento de 5 cm/año. Se observaba una frente amplia y ancha, hipertelorismo, estrabismo, macizo facial pequeño, hombros estrechos, retraso en la erupción de la primera dentición y, tras la caída de ésta, piezas dentales distribuidas anárquicamente.

En la serie ósea se detectó en la radiografía craneal un diámetro biparietal y suturas de aspecto normal; en la radiografía de tórax un estrechamiento de la caja torácica con alteración en la orientación de las costillas que están horizontalizadas, hipoplasia de la clavícula derecha con deformidad en el tercio medio (figura 3), y clavícula izquierda normal; en la radiografía de columna cervical, dorsal y lumbar, se constató la ausencia de fusión de los arcos posteriores de C7, T1-T2 y T3, y el resto de las vértebras no mostraban alteraciones (figura 4); en la radiografía de pelvis y extremidades se observó un retraso en la osificación de los huesos del pubis, y los huesos largos de los brazos y las piernas no mostraban alteraciones significativas.

Discusión

La disostosis cleidocraneal es una displasia esquelética, descrita en 1897 por Marie y Saiton, en la que se observa una agrupación familiar al tener un patrón de herencia autosómico dominante, aunque se han descrito casos esporádicos debidos a mutaciones *de novo*¹. Se define por la agrupación de una serie de anomalías esqueléticas, entre las cuales la más frecuente y constante es la hipoplasia o aplasia de clavículas con hombros caídos y estrechos, que pueden aproximarse entre sí por delante del tórax, hallazgos clínicos y radiográficos presentes en estas 2 pacientes y que constituyeron el signo guía. En el cráneo se pueden observar suturas y fontanelas amplias al nacimiento, con cierre tardío posterior, y presencia de huesos wormianos²; en la radiografía de cráneo del primer caso se apreciaron unas suturas craneales abiertas. Asimismo, puede existir un amplio espectro de anomalías dentarias, que incluyen dentición anómala, dientes supernumerarios uniformes o caóticos

en la dentición primaria y secundaria, que provocan maloclusión, dentición anárquica y retención de dientes de leche y retraso en la erupción de la segunda dentición³. Estas alteraciones se describen en las pacientes de ambos casos, quienes presentaban una distribución anárquica de las piezas dentales y un retraso en la adquisición de la primera dentición y caída de ésta. El fracaso en la erupción dental puede estar relacionado con la ausencia de cemento celular en las raíces de los dientes permanentes, la falta de absorción de los dientes deciduos o la presencia de tejido conectivo fibroso interpuesto entre el folículo dental y la mucosa. El gran número de dientes supernumerarios que puede llegar a formar una tercera dentición más o menos completa (en algunos casos se han descrito hasta 30 dientes adicionales) es uno de los hallazgos más sorprendentes en esta entidad. Otros datos clínicos que aparecen habitualmente son: talla baja, genu valgo, pies planos, sínfisis púbica ancha o ausencia de ésta, escápula displásica y coxa vara, generalmente con poca importancia clínica. En las pacientes de ambos casos se constató la ausencia de sínfisis púbica, y la paciente del caso 1 presentaba además una hiperlordosis lumbar con escoliosis. Ambas pacientes presentaban alteraciones en la fusión de los arcos vertebrales posteriores, a distintos niveles de la columna, hallazgo radiológico también descrito en la bibliografía, además de espondilolisis y espondilolistesis⁴.

Los hallazgos clínicos en estas pacientes (madre e hija) son similares pero no iguales, con menor afectación de la talla en la niña y leves repercusiones en ambas. Esto se debe a que el rango de manifestaciones clínicas de esta entidad es extremadamente amplio, incluso dentro de una misma familia: desde anomalías dentarias aisladas hasta malformaciones graves con repercusiones funcionales⁵.

Los pacientes con disostosis cleidocraneal suelen mostrar características faciales típicas, además de las características radiológicas, y es frecuente que presenten frente amplia y plana, hipertelorismo, raíz nasal plana, hipoplasia del maxilar superior, prognatismo y persistencia de la sutura mentoniana⁵. Algunos de estos hallazgos clínicos estaban presentes en los 2 casos expuestos (frente amplia y plana, hipertelorismo, macizo facial pequeño).

La disostosis cleidocraneal puede asociarse a ciertas complicaciones, como la hipoacusia, generalmente secundaria a malformaciones de los huesos craneales, y no presente a día de hoy en ninguno de nuestros casos clínicos. Otra complicación secundaria más frecuente y presente en ambas pacientes son las infecciones recurrentes del aparato respiratorio superior y la apnea del sueño, habiendo sido ambas intervenidas quirúrgicamente de la esfera otorrinolaringológica. Las funciones cognitivas e intelectuales son normales en pacientes con disostosis cleidocraneal, al igual que ocurre los 2 casos clínicos expuestos, que únicamente presentaron un retraso en la adquisición de la marcha, no atribuible a esta patología^{6,7}. Se ha descrito una asociación del estrabismo a la displasia craneofacial o síndrome de Crouzon, aunque no se ha documentado en la bibliografía ninguna relación con la disostosis cleidocraneal, a pesar de que en estas 2 pacientes estaba presente dicha alteración⁸.

El diagnóstico de sospecha se basa fundamentalmente en los signos clínicos y las alteraciones radiográficas (la más característica es la hipoplasia y/o las aplasia de clavículas), y así se realizó en estas pacientes. Puede confirmarse mediante un análisis genético molecular en pacientes con características clínicas y radiológicas atípicas. La mutación más frecuente se encuentra en el gen *CBFA1/RUNX2*, localizado en el cromosoma 6p21, y se ha descrito la existencia de una correlación entre el fenotipo y el genotipo⁹. Los datos de distintos artículos encontrados en la bibliografía indican que la aparición de una mutación en heterocigosis en el gen *CBFA1* es suficiente para producir los hallazgos clínicos característicos¹⁰. El gen *CBFA1* controla la diferenciación de células precursoras en osteoblastos y, por consiguiente, es esencial para la osificación membranosa, así como para la formación de hueso endocondral. Por tanto, este gen es un factor crucial para la regulación de la diferenciación de las células madre mesenquimales en precursores de hueso y cartílago¹⁰. Ante la sospecha clínica de disostosis cleidocraneal, es conveniente estudiar la presencia de esta entidad en otros miembros de la familia, debido a que el patrón de herencia es autosómico dominante, sin olvidar que el número de casos relacionados con mutaciones *de novo* es elevado^{11,12}.

En conclusión, la disostosis cleidocraneal es una displasia esquelética cuyo diagnóstico y tratamiento requieren un enfoque multidisciplinario entre distintos profesionales de la salud. Para establecer su diagnóstico es importante realizar un estudio familiar. A pesar de los avances científicos actuales, el diagnóstico se basa en los signos clínicos y radiográficos¹³.

Bibliografía

1. Arocha Rodríguez R, Vázquez Cruz CM, Vázquez Cruz A, Cruz Segundo R. Disostosis cleidocraneal: estudio familiar. *Rev Cubana Med Trop*. 2002; 41: 178-184.
2. Mata Zubillaga D, Lapeña López de Armentia S. Disostosis cleidocraneal: revisión de 11 casos en cinco generaciones. *An Pediatr (Barc)*. 2008; 69(2): 162-166.
3. Roberts T, Stephen L, Beighton P. A cleidocranial dysplasia: a review of the dental, historical, and practical implications with an overview of the South African experience. *Oral Surg Oral Med Oral Pathol Oral Radiol*. 2013; 115: 46-55.
4. Trigui M, Ayadi K, Elhassan MO, Zribi M, Chabchoub I, Keskes H. Cleidocranial dysplasia: report of 2 cases and literature review. *Arch Pediatr*. 2011; 18: 672-677.
5. Márquez Ibáñez N, Santana Hernández EE, Marrero Infante JM, Fernández Pérez GE, Tamayo Chang VJ. Caracterización de la disostosis cleidocraneal en una familia. *CCM*. 2013; 17(4): 425-432.
6. Garg RK, Agrawal P. Clinical spectrum of cleidocranial dysplasia: a case report. *Cases J*. 2008; 1: 377.
7. Cafeiro P, Cano A. Displasia cleidocraneal. *Arch Argent Pediatr*. 2006; 104(1): 44-47.

8. Vidal Sanahuja R, Gean Molins E, Sánchez Garre C, Quilis Esquerra C, García Fructuoso G, Costa Clara JM. Presentation of two cases of Crouzon syndrome: allelic cranio-stenotic conditions of FGFR gene. *An Pediatr (Barc)*. 2012; 77(4): 272-278.
9. Toro B, Pérez A, Fierro C. Disostosis cleidocraneal: revisión de la literatura a propósito de un caso clínico. *J Oral Res*. 2012; 1(1): 22-26.
10. Mundlos S. Cleidocranial dysplasia: clinical and molecular genetics. *J Med Genet*. 1999; 36: 177-182.
11. Mustelier Fernández C, Chang Lago M, Almunia Leyva A, Molero Segrera M. Disostosis cleidocraneal. Estudio clínico, radiográfico y genético de una familia. *Rev Cubana Med*. 1999; 38(2): 117-122.
12. Kshar A, Umarji HR. Cleidocranial dysplasia: report of two cases. *J Indian Acad Oral Med Radiol*. 2010; 22(4): 69-72.
13. DasGupta R, Jebasingh FK, Asha HS, Thomas N. Cleidocranial dysostosis. *BMJ Case Rep*. 2015; 26: 1-2.

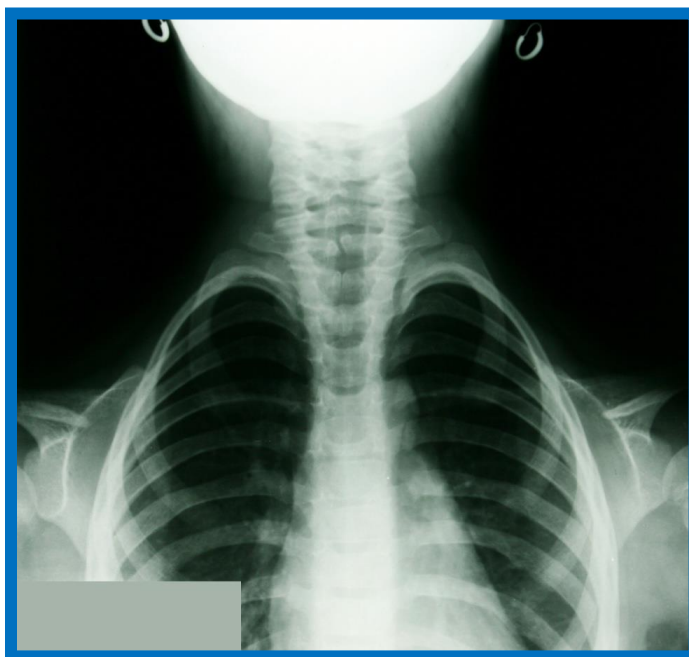


Figura 1. 11 pares de costillas horizontalizadas. Hipoplasia de clavículas

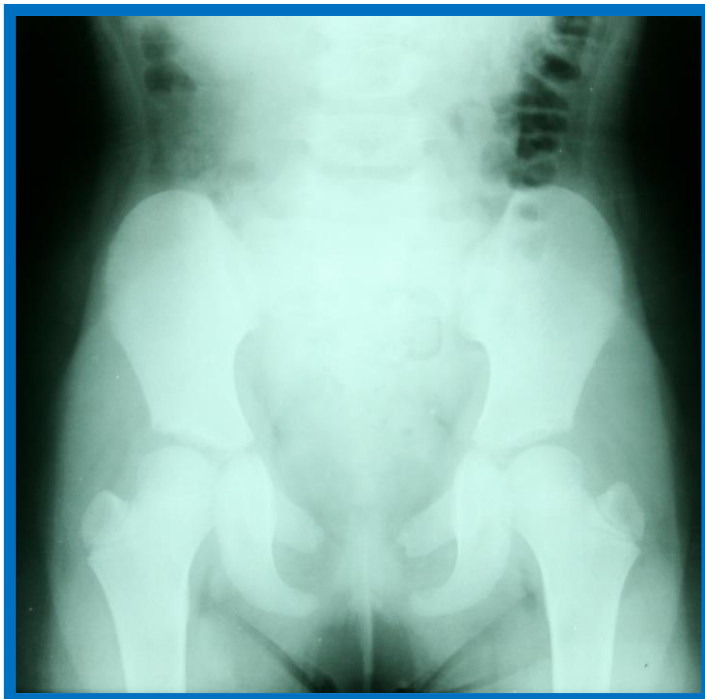

Figura 2. Separación de sínfisis púbica (4 cm). Coxa valga

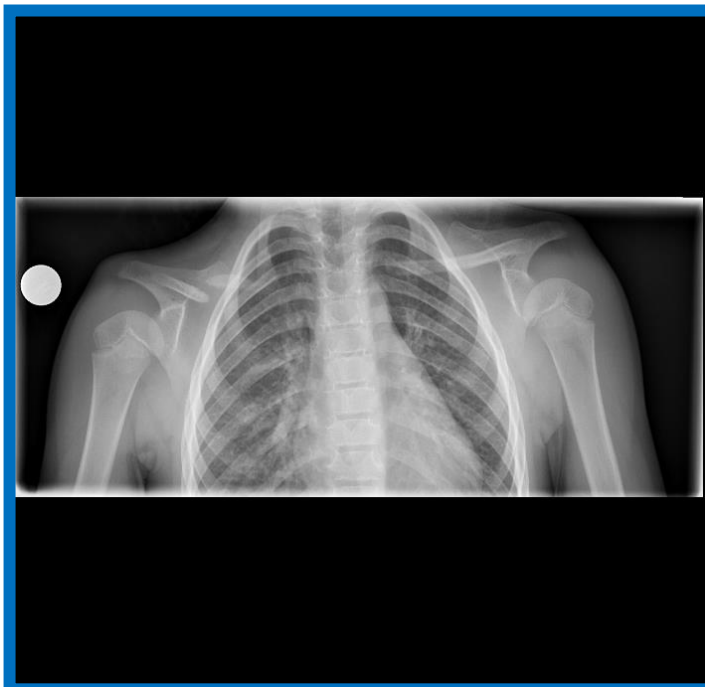


Figura 3. Estrechamiento de la caja torácica con alteración en la orientación de las costillas, que están horizontalizadas. Hipoplasia de la clavícula derecha con deformidad en el tercio medio. Clavícula izquierda normal

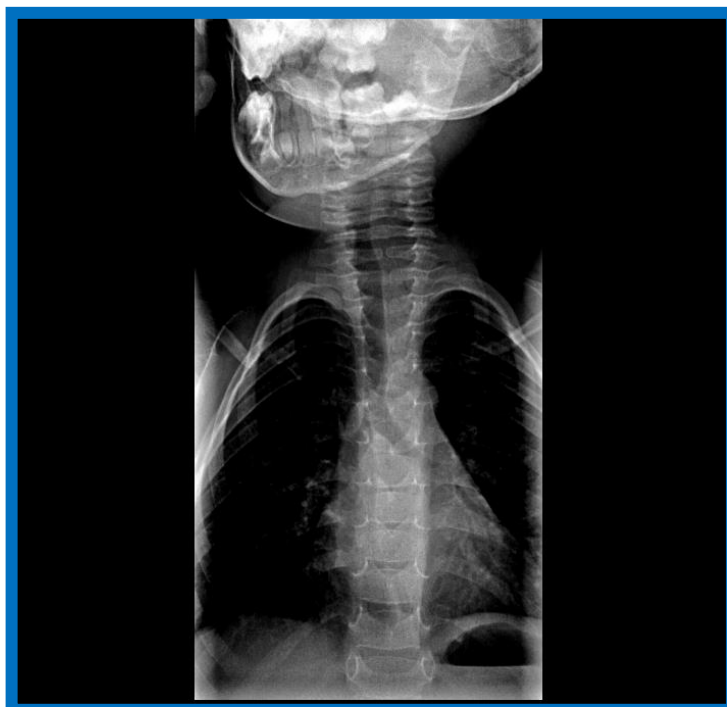


Figura 4. Ausencia de fusión de los arcos posteriores de C7, T1-T2 y T3. El resto de las vértebras no muestran alteraciones