

Síndrome nefrítico agudo asociado a infección por «Mycoplasma pneumoniae»

C. Sánchez-Villares Lorenzo, S. de Pedro del Valle, S. Fernández Luis, J. López Ávila, C. Criado Muriel

Complejo Asistencial Universitario de Salamanca

Resumen

Introducción: La causa más frecuente de síndrome nefrítico en la edad pediátrica es la glomerulonefritis aguda postinfecciosa (GNAP), siendo el *Streptococcus pyogenes* el germen implicado con más frecuencia. Aparece tras un periodo de latencia desde la infección. Sin embargo, en la glomerulonefritis aguda (GNA) asociada a infección aparecen la infección y la clínica de manera simultánea. Presentamos un caso de síndrome nefrítico asociado a infección por *Mycoplasma pneumoniae* (Mp).

Caso clínico: Niño de 7 años, tratado con amoxicilina-clavulánico a causa de una neumonía, que acudió a urgencias por macrohematuria. Presentaba una presión arterial de 107/71 mmHg, crepitantes en el hemitórax derecho, sin hipoxemia, edema ni otros sangrados. La orina era de color marrón, con hematuria, un 37% de hematíes dismórficos, un 5% de acantocitos y proteinuria moderada. Presentaba cifras de creatinina de 0,56 mg/dL, urea de 36 mg/dL, proteína C reactiva de 4,26 mg/dL y procalcitonina de 0,15 ng/mL. Se confirmó la neumonía de base derecha en la radiografía de tórax, y en el estudio inmunológico el C3 estaba disminuido (20,9 mg/dL). La positividad de IgM para Mp hizo que este agente fuera la causa más probable de la neumonía. Se continuó con tratamiento antibiótico y se le recomendó a la paciente la restricción hidrosalina y el reposo. Se controló en la consulta de nefrología hasta la desaparición de la macrohematuria y la proteinuria. Tras 10 semanas se comprobó la normalización del C3 y la disminución de la creatinina plasmática a 0,41 mg/dL, con persistencia de la microhematuria.

Conclusión: La GNA asociada a la neumonía es rara, y más aún por Mp, pero tiene un buen pronóstico al igual que la GNAP postestreptocócica.

Palabras clave: Glomerulonefritis aguda, síndrome nefrítico agudo, *Mycoplasma pneumoniae*.

Fecha de recepción: 25/05/15. Fecha de aceptación: 10/12/15.

Este trabajo fue presentado previamente como póster en el XXVII Memorial Guillermo Arce y Ernesto Sánchez-Villares (Sociedad Castellano-Cántabro-Astur-Leonesa de Pediatría [SCCALP]), celebrado en Salamanca, los días 7 y 8 de noviembre de 2014.

Correspondencia: C. Sánchez-Villares Lorenzo. Cepeda, 9, 4.º A. 37007 Salamanca. Correo electrónico: claudiasanchezvillares@hotmail.com

Cómo citar este artículo: Sánchez-Villares Lorenzo C, de Pedro del Valle S, Fernández Luis S, López Ávila J, Criado Muriel C. Síndrome nefrítico agudo asociado a infección por «Mycoplasma pneumoniae». Acta Pediatr Esp. 2016; 74(5): e90-e96.

Abstract

Title: Acute nephritic syndrome associated with infection by «*Mycoplasma pneumoniae*»

Introduction: The most common cause of nephritic syndrome in childhood is acute post-infectious glomerulonephritis (APGN), being *Streptococcus pyogenes* the most involved infectious agent. It appears after a latent period from infection. However, in acute glomerulonephritis (AGN) infection-associated, infection and renal injury appear simultaneously. In the case of not having histological diagnosis after renal biopsy, we discuss acute nephritic syndrome. We report a case of acute nephritic syndrome associated with infection by *Mycoplasma pneumoniae* (Mp).

Case report: The patient is a 7-year-old boy treated with amoxicillin and clavulanic acid for pneumonia, who was admitted as an emergency with macrohematuria. He showed arterial tension 107/71 mmHg, crepitation in the right hemithorax without hypoxemia, without edema or other hemorrhages. Urine was reddish, with hematuria, 37% of dysmorphic red blood cells and 5% of acanthocytes and moderate proteinuria. Creatinine was 0.56 mg/dL and urea 36 mg/dL, PCR 4.26 mg/dL and PCT 0.15 ng/mL. Pneumonia was confirmed on the right base of the lung in a chest X-ray and, in the immunological study, C3 was reduced (20.9 mg/dL). IgM positivity Mp made that this was the most likely cause of pneumonia. The antibiotic treatment was maintained with hydrosaline restriction and rest. The patient was monitored by the Department of Nephrology until the macrohematuria and proteinuria disappeared. 10 weeks later, normal C3 levels are observed, together with a reduction of plasmatic creatinine to 0.41 mg/dL and persistence of microhematuria.

Conclusion: AGN secondary to pneumonia is a rare condition, and even more so when it is caused by Mp, but it has a good prognosis, like post-streptococcal APGN.

Keywords: Acute glomerulonephritic, acute nephritic syndrome, *Mycoplasma pneumoniae*.

Introducción

La glomerulonefritis aguda postinfecciosa (GNAP) es la causa más común de síndrome nefrítico en la edad pediátrica¹, y el *Streptococcus pyogenes* constituye su etiología más frecuente. En esta entidad existe un periodo de latencia entre la infección y el inicio de la inflamación glomerular, y puede estar causada por otros agentes infecciosos^{2,3}. Existe también la glomerulonefritis aguda (GNA) asociada a infección, en la que, a diferencia de la postinfecciosa, la infección y la clínica son prácticamente sincrónicas^{2,3}. La GNA asociada a infección se relaciona con diferentes agentes infecciosos^{4,5}, desde el *Parvovirus* B19⁶ hasta el *Mycoplasma pneumoniae* (Mp). La GNA se asocia raramente a neumonía^{7,8}, y cuando lo hace se debe de manera más frecuente a la neumonía neumocócica^{9,10}; la neumonía por Mp¹¹⁻¹⁵ aún es menos probable. Presentamos el caso de un niño con GNA asociada a infección por Mp.

Caso clínico

Niño de 7 años, sin antecedentes personales ni familiares de interés, que acudió a urgencias por la presencia de macrohematuria de 2 días de evolución. Estaba en tratamiento desde hacía 48 horas con amoxicilina-clavulánico debido a una neumonía diagnosticada por su pediatra, aunque persistía una fiebre con unas cifras máximas de hasta 39,7 °C. No refería antecedente traumático, disuria, oliguria, aumento de peso ni sangrados en otras localizaciones. En la exploración física presentaba un peso de 24 kg (p25), una talla de 120 cm (p25) y una presión arterial de 107/71 mmHg (p90), así como crepitantes en el hemitórax derecho sin hipoxemia ni edema.

En las pruebas complementarias se detectaron los siguientes resultados:

- La orina era de color marrón. En la tira reactiva se apreciaba una densidad 1.033, hemoglobina +++++, proteínas 150 mg/dL, esterasas ++, leucocitos ++. En la visión del sedimento había hematíes, un 37% de ellos dismórficos y un 5% acantocitos. Se observaban también leucocitos y células epiteliales. La proteinuria era moderada, con un índice proteína/creatinina de 1,1 mg/mg. La excreción fraccional de sodio era del 0,01%.
- Hemograma: hemoglobina de 11,7 g/dL; resto normal.
- Bioquímica: creatinina 0,56 mg/dL, filtrado glomerular estimado (fórmula actualizada de Schwartz) 89 mL/min/1,73 m², urea 36 mg/dL, Na⁺ 138 mmol/l, K⁺ 4,8 mmol/l, Cl⁻ 105 mmol/L, Ca 9,2 mg/dL. Proteínas totales 6,8 g/dL, albúmina 3,4 g/dL, proteína C reactiva 4,26 mg/dL y procalcitonina 0,15 ng/mL.
- Gasometría y coagulación normales.
- Estudio inmunológico: C3 20,9 mg/dL (valores normales [VN]: 90-180), C4 24,7 mg/dL (10-40 mg/dL), ASLO 719 UI/mL (VN: 0-330), ANA y ANCA negativos, inmunoglobulinas normales para su edad (IgA 133 mg/dL, IgG 1.240 mg/dL, IgM 50,8 mg/dL) y factor reumatoide de 10 UI/mL (VN: 0,1-14).
- Radiografía de tórax: aumento de densidad en la base pulmonar derecha sin signo de la silueta ni de derrame pleural (figura 1).
- Serologías de neumonía atípica: positividad IgM para Mp, por lo que probablemente este agente fuera la causa de la neumonía.
- Ecografía renal normal.

Se continuó el tratamiento con amoxicilina-clavulánico y se añadió azitromicina, además de recomendaciones de restricción hidrosalina y reposo relativo. Debido a su buen estado general, el paciente no precisó ingreso en el hospital y se realizaron controles en la consulta de nefrología cada 24-48 horas durante 7 días, en los que desaparecieron la macrohematuria y la proteinuria, y se normalizaron las cifras de presión arterial a 101/64 mmHg (p75). La diuresis se mantuvo entre 1 y 1,5 mL/kg/h y el filtrado glomerular estimado según la fórmula de Schwartz era de 87 mL/min/1,73 m². Tras 10 semanas se realizó una nueva analítica, en la que se comprobó la normalización del C3, la disminución de la creatinina plasmática a 0,41 mg/dL y un filtrado glomerular estimado

(fórmula de Schwartz actualizada) en 121 mL/min/1,73 m², aunque persistía la microhematuria, por lo que actualmente el paciente sigue realizando controles de seguimiento.

Discusión

El Mp es un agente etiológico común en las infecciones respiratorias en niños, aunque es frecuente que cause otras manifestaciones extrapulmonares. Éstas se describen hasta en el 30% de los casos durante el curso de infecciones respiratorias y hasta en el 17% de los casos que no asocian afección respiratoria. En la literatura están descritas muchas manifestaciones extrapulmonares del Mp, destacando por frecuencia las neurológicas y dermatológicas. La GNA asociada a infección por Mp u otras afectaciones renales se presentan en pocas ocasiones¹³⁻¹⁶. En este caso, el diagnóstico de infección por Mp en el contexto de neumonía se realizó mediante la obtención de IgM en serologías en el momento agudo. Aunque la serología es una prueba útil para el diagnóstico de neumonía atípica, la reacción en cadena de la polimerasa para Mp se ha descrito como una técnica con una sensibilidad superior a las serologías, llegando al diagnóstico en el 96-100% de los casos¹⁷, aunque no se realizó por no estar disponible en nuestro laboratorio.

La clínica de la GNAP y la GNA asociada a infección puede variar desde la ausencia de síntomas hasta la presencia de hematuria microscópica o macroscópica y síndrome nefrítico florido¹⁸.

En la GNAP se produce una inflamación glomerular por la formación de inmunocomplejos y la activación de la vía alterna del complemento. En el caso de la GNA asociada a infección, en ocasiones –como en el caso que nos ocupa– los antígenos depositados en el glomérulo son capaces de, entre otras acciones, activar directamente la vía alterna del complemento, provocando de manera característica una disminución transitoria de la fracción C3 del complemento.

La GNAP por estreptococo se presenta típicamente tras 7-14 días de la infección, raramente antes de los 7 días. Sin embargo, la GNA asociada a infección puede aparecer de manera concomitante a la infección^{3,4}. Concretamente, en la neumonía por Mp puede aparecer desde 5-10 días después de la infección o sin ningún periodo de latencia¹². Lo más frecuente es que los síntomas respiratorios aparezcan antes que los renales⁹, aunque se han publicado casos que presentan inicialmente una afectación renal sin clínica respiratoria¹². La neumonía asociada a GNA es rara, y más aún en pediatría^{7,8}. Cuando lo hace, se debe con más frecuencia a una neumonía neumocócica^{9,10}. En los casos descritos predomina en el sexo masculino⁵⁻¹¹, como en el paciente del presente caso; sin embargo, el número de trabajos publicados es demasiado pequeño como para confirmar su predominancia en varones.

El diagnóstico final de glomerulonefritis requiere la realización de una biopsia renal en la que se constata la inflamación glomerular^{11,18,20} («glomerulonefritis aguda» es un término histológico); en ausencia de ésta, hablaremos de síndrome nefrítico de comienzo agudo. El paciente de este caso clínico presentó dicha entidad

diagnosticada a partir de la hematuria macroscópica de características glomerulares tras 2 días del inicio de la fiebre, en la que se apreciaba un 37% de hematíes dismórficos y un 5% de acantocitos. Asociaba proteinuria moderada, cifras de presión arterial en torno al percentil 90 para su edad y talla, y un descenso leve del filtrado glomerular (creatinina 0,56 mg/dL con filtrado glomerular estimado de 89 mL/min/1,73 m²).

Cursó sin oliguria ni edema. Se apreció una disminución de C3 con C4 normal. Dada la buena evolución del proceso, no se consideró oportuna la realización de una biopsia renal que confirmara desde el punto de vista histológico el diagnóstico clínico. En cuanto a la etiología, la serología IgM para Mp hace probable que la neumonía sea secundaria a una infección por dicho germen. No se puede excluir una coinfección por neumococo y que dicho microorganismo hubiera sido el implicado en la afectación renal. El tratamiento es sintomático con restricción hidrosalina, reposo y, en ocasiones, terapia antihipertensiva y/o diurética.

La evolución de la GNA asociada a infección por Mp suele ser buena, al igual que la GNAP, mejorando rápidamente la clínica de macrohematuria, proteinuria, edema, hipertensión arterial y oliguria. La normalización de los niveles de C3 del complemento se produce en las primeras 12 semanas de evolución, y puede persistir durante más tiempo una microhematuria aislada^{9-12,19}.

La alteración del filtrado glomerular suele ser transitoria y reversible, aunque a veces es preciso usar técnicas de depuración extrarrenal⁵.

Asimismo, la evolución de la infección por Mp suele ser también positiva, con un curso autolimitado y buena respuesta al antibiótico²⁰. En este caso, el paciente recibió tratamiento antibiótico para la neumonía indeterminada con amoxicilina-clavulánico; tras 48 horas de tratamiento continuaba con fiebre, por lo que se añadió azitromicina, con lo que ésta remitió en menos de 24 horas. Para el tratamiento del síndrome nefrítico agudo se recomendó al paciente la restricción hidrosalina y el reposo, sin precisar tratamiento diurético ni antihipertensivo. Progresivamente fueron desapareciendo la macrohematuria y la proteinuria, con normalización de las cifras de presión arterial en los 10 primeros días.

A las 10 semanas la fracción C3 se había normalizado, habían descendido los niveles de creatinina a 0,41 mg/dL y persistía la microhematuria, por lo que lo más probable es que se tratara de un síndrome nefrítico agudo asociado a infección. Aún se está realizando un seguimiento de la microhematuria en las consultas de nefrología.

Conclusión

Aunque la GNAP se ha asociado clásicamente a la infección cutánea o faríngea por *S. pyogenes* tras un periodo de latencia de 1-3 semanas, hay que considerar la existencia de la GNA asociada a infección, como la neumonía, con la diferencia que en este caso puede presentarse de manera concomitante, sin periodo de

latencia. La GNA asociada a neumonía es rara, y más aún por Mp, pero tiene buen pronóstico, al igual que la GNAP postestreptocócica. Si no se dispone de diagnóstico de confirmación mediante biopsia renal, hablaríamos de síndrome nefrítico agudo asociado a infección, como en el caso presentado.

Bibliografía

1. Simckes AM, Spintzer A. Poststreptococcal acute glomerulonephritis. *Pediatr Rev.* 1995; 16: 278-279.
2. Glassock RJ, Alvarado A, Prosek J, Hebert C, Parikh S, Satoskar A, et al. Staphylococcus-related glomerulonephritis and poststreptococcal glomerulonephritis: why defining «Post» is important in understanding and treating infection-related glomerulonephritis. *Am J Kidney Dis.* 2015; 65(6): 826-832.
3. Postinfectious glomerulonephritis. En: Fogo AB, ed. *Fundamentals of renal pathology*, 2.ª ed. Berlín-Heidelberg: Springer-Verlag, 2014; 61-68.
4. Davison AM. Infections-related glomerulonephritis. En: Davison AM, Cameron JS, Grünfeld JP, Kerr DNS, Ritz E, Winearls C, eds. *Oxford textbook of clinical nephrology*, 2.ª ed. Londres: Oxford University Press, 1998; 667-687.
5. Srivastava T, Warady BA, Alon US. Pneumonia-associated acute glomerulonephritis. *Clin Nephrol.* 2002; 57: 175-182.
6. Serrano Llop A, Vila Cots J, Ortigoza D, Simo M, Camacho Díaz JA, Antón J, et al. Glomerulonefritis aguda secundaria a una infección por parvovirus B19. *Acta Pediatr Esp.* 2015; 73(1): e12-e17.
7. Schachter J, Pomeranz A, Berger I, Wolacch B. Acute glomerulonephritis secondary to lobar pneumonia. *Int J Pediatr Nephrol.* 1987; 8: 211-214.
8. Vila Cots J, Piqueras Marimbaldo I, Arias Constanti V, Camacho Díaz JA, Giménez Llorca A, Vila Santandreu A, et al. Glomerulonefritis aguda asociada a neumonía: revisión de 6 casos. *An Pediatr (Barc).* 2011; 74 (5): 332-335.
9. Carceller Lechón F, De la Torre Espí M, Porto Abal R, Écija Peiró JL. Acute glomerulonephritis associated with pneumonia: a review of three cases. *Pediatr Nephrol.* 2010; 25: 161-164.
10. Phillips J, Palmer A, Baliga R. Glomerulonephritis associated with acute pneumococcal pneumonia: a case report. *Pediatr Nephrol.* 2005; 20: 1.494-1.495.
11. Fernández de Miguel S, De Goicoechea Manzanares E, Gaboli M, Sánchez Granados JM, Murga Herrera V. Glomerulonefritis aguda post-infecciosa asociada a neumonía neumocócica. *Bol Pediatr.* 2009; 49: 51-53.
12. Siomou E, Kollios KD, Kostoula A, Papadopoulou ZL. Acute nephritis and respiratory tract infection caused by *Mycoplasma pneumoniae*: a case report and review of the literature. *Pediatr Infect Dis J.* 2003; 12: 1.103-1.105.
13. Vitullo BB, O'Regan S, De Chadarevian JP, Kaplan BS. *Mycoplasma pneumoniae* associated with acute glomerulonephritis. *Nephron.* 1978; 21(5): 284-288.

14. Saïd MH, Layani MP, Colon S, Faraj G, Glastre C, Cochat P. Mycoplasma pneumoniae associated nephritis in children. *Pediatr Nephrol.* 1999; 13: 39-44.
15. Laso MC, Cadario ME, Haymes L, Grimoldi I, Balbarrey Z, Casanueva EV. Mycoplasma pneumoniae detection with PCR in renal tissue of a patient with acute glomerulonephritis. *Pediatr Nephrol.* 2006; 21: 1.483-1.486.
16. Waites K. New concepts of Mycoplasma pneumoniae infections in children. *Pediatr Pulmonol.* 2003; 36: 267-278.
17. Nilsson AC, Björjman P, Persson K. Polymerase chain reaction is superior to serology for diagnosis of acute Mycoplasma pneumoniae infection and reveals a high rate of persistent infection. *BMC Microbiol.* 2008; 8: 93.
18. Niaudet P. Overview of the pathogenesis and causes of glomerulonephritis in children [internet]. UptoDate. 2014. Bruder Stapleton F, Kim MS. UptoDate. 2013 [consultado en julio de 2014]. Disponible en: <http://www.uptodate.com/>
19. Hyman LR, Jenis EH, Hill GS, Zimmerman SW, Burkholder PM. Alternative C3 pathway activation in pneumococcal glomerulonephritis. *Am J Med.* 1975; 58: 810-814.
20. Rodríguez de Ita J, Torres-Quintanilla A, Paláu-Dávila L, Silva-Gburek JC, Ortiz de Elguea-Lizarraga J, Chávez Caraza KL, et al. Score clínico para el descarte de neumonía por Mycoplasma pneumoniae. *An Pediatr (Barc).* 2014; 81(4): 241-245.

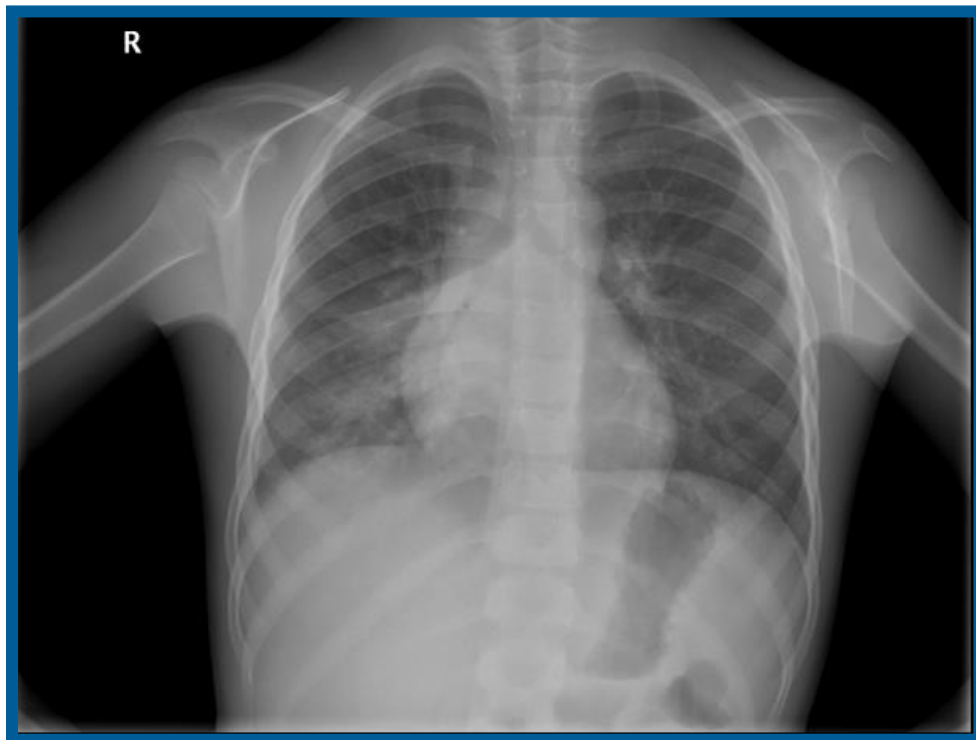


Figura 1. Condensación en base derecha, sin signo de la silueta ni signos de derrame pleural