

# Tetrasomía X (48,XXXX): comunicación de un nuevo caso y revisión

M. López Campos<sup>1</sup>, D. Royo Pérez<sup>1</sup>, C. Orden Rueda<sup>1</sup>, A. Tello Martín<sup>1</sup>, M.J. Alcaine Villarroya<sup>2</sup>, N. Clavero Montañés<sup>1</sup>, Z. Galve Pradel<sup>1</sup>, M. Bassecourt Serra<sup>2</sup>, V. Rebage Moisés<sup>1</sup>

<sup>1</sup>Unidad Neonatal. <sup>2</sup>Sección de Genética. Hospital Universitario «Miguel Servet». Zaragoza

## Resumen

La tetrasomía X es una rara aberración cromosómica, causada por la presencia de 4 cromosomas X por un defecto de la meiosis. Descrita inicialmente en 1961, han sido comunicados alrededor de 50 casos sobre esta afección en la literatura médica. Presentamos aquí el caso de una niña, gestada a partir de fecundación *in vitro* con donación de ovocitos, que fue remitida a nuestra policlínica por detectársele en las ecografías prenatales una ventriculomegalia discreta. En la exploración resaltaba una facies peculiar, lo que motivó la realización del estudio genético que confirmó la presencia de 4 cromosomas X en lugar de 2 (48,XXXX).

## Palabras clave

Tetrasomía X, retraso mental, cariotipo, aneuploidías, alteraciones de conducta, recién nacido

## Abstract

*Title:* Tetrasomy X (48,XXXX): report of new a case and review

Tetrasomy X is a rare chromosomal aberration caused by the presence of 4 X chromosomes because a defect in meiosis. It was described in 1961, around 50 cases in the literature have been reported. The case treats about a child with the pregnant was by IVF with an ovule donation. She came to our clinic for prenatal ventriculomegaly detected, in the explorationa particular face motivated the genetic study, that confirmed presence of 4 X chromosomes instead of 2 (48, XXXX).

## Keywords

Tetrasomy X, mental retardation, karyotype, aneuploidy, behavioral disorders, newborn

## Introducción

Las anomalías numéricas de los cromosomas sexuales ocurren en 1/400 nacimientos. Los cariotipos más frecuentes son: 47,XXX, 47,XXY, 47,XYY y 45,X. Sobre ellos existe gran cantidad de información en la bibliografía, aunque no ocurre lo mismo con el resto de polisomías<sup>1</sup>. Por lo que se refiere a la constitución cromosómica 48,XXXX, se han descrito alrededor de 70 casos, con un fenotipo clínico muy variable, y no existen rasgos patognomónicos. La tetrasomía X fue descrita por primera vez en 1961<sup>1,2</sup>, como una aneuploidía cromosómica causada por la presencia de 4 cromosomas X en lugar de 2, debido a un defecto de la meiosis que ocurre cuando los 2 cromosomas homólogos X no se separan durante la formación del óvulo.

Comunicamos un nuevo caso de tetrasomía X en una niña de 4 meses de edad, que consideramos de interés por la infrecuencia de la afección y la importancia de su diagnóstico precoz, y hacemos una revisión de sus principales aspectos clínicos.

## Caso clínico

Se trata de una niña nacida en nuestra maternidad, remitida a nuestra policlínica para realizarle un seguimiento por apreciársele en la ecografía prenatal, realizada en el segundo trimestre de gestación, una dilatación simétrica de los ventrículos cerebrales, que observamos por primera vez al cabo de 1 mes de vida. No se realizó amniocentesis para el cariotipo fetal. Llamaba la atención su fenotipo (figura 1), en el que resaltaban unos pliegues epicánticos bilaterales, por lo que se le realizó a los 4 meses un cariotipo

(bandas GTG) y una hibridación *in situ* fluorescente, que confirmó la presencia en la paciente de una anomalía numérica del cromosoma X, con 4 cromosomas X en lugar de 2, que es la condición normal, debido a una falta de disyunción cromosómica durante la meiosis (figura 2).

Como antecedentes personales destacaba un embarazo mediante fecundación *in vitro* con donación de ovocitos. Los padres, sanos y no consanguíneos, tenían 41 años de edad, y su hermana, de 2 años, fue concebida de la misma donante con cariotipo normal 46 XX, realizado tras el diagnóstico de la paciente. El nacimiento se produjo a las 37 semanas de edad gestacional, el parto fue eutócico, y la paciente presentó al nacer un peso de 2.560 g (p3-10), una talla de 48 cm (p10), un perímetro craneal de 33,5 cm (p25) y un test de Apgar de 9/10.

En la exploración física resaltaba una facies poco expresiva y peculiar, con hipertelorismo, epicanthus, raíz nasal plana y micrognatia, así como una discreta hipotonía periférica y axial. Se le realizaron también potenciales evocados auditivos tronculares y un electroencefalograma (EEG), así como una ecografía abdominal y cardiaca, un perfil neurometabólico y un fondo de ojo, con resultados normales; está pendiente de realización de una resonancia magnética (RM). Se incluyó a la paciente en un programa de atención temprana, y continúa los controles de seguimiento en la policlínica y en el servicio de endocrinología.

En la actualidad tiene 1 año de edad, presenta un buen contacto y relación social, así como un buen desarrollo somático, aunque muestra un retraso en la movilidad general (no se mantiene de pie sin ayuda) e hipotonía de las extremidades (mayor en las inferiores), que ha mejorado notablemente con el paso de los meses.

## Discusión

El fenotipo clínico de la tetrasomía X es muy variable; la sintomatología puede variar desde formas relativamente leves a graves, y no existen rasgos patognomónicos. El estudio cromosómico se indica generalmente ante la presencia de unos rasgos dismórficos inespecíficos, como en esta paciente, o por el desarrollo de un retraso mental en distinto grado, presente en la mayoría de los casos. Físicamente, los pacientes suelen tener rasgos faciales característicos, como pliegues epicanáticos, hipertelorismo, estrabismo, raíz nasal plana, cuello ancho y corto, orejas de implantación baja, y un tono muscular anormal con hipotonía y laxitud de caderas, gran parte de ellos presentes en este caso. Otros datos clínicos descritos con menos frecuencia son: hipoplasia del tercio medio facial, boca pequeña, labio leporino o paladar arqueado alto, retraso o ausencia de la dentición o defectos en el esmalte, problemas esqueléticos, como curvaturas anormales de la columna vertebral o sinostosis radiocubital, anomalías genitales, alteraciones de la visión (miopía, nistagmo, coloboma, microftalmos, cataratas), del oído (infecciones, alteraciones nerviosas), del sistema circulatorio, de los riñones, del sistema nervioso central y anomalías cardiacas, como defectos del septo atrial, atresias y conducto arterioso persistente<sup>2,3</sup>.

A partir de una revisión bibliográfica sobre el origen de la tetrasomía X utilizando técnicas moleculares en 21 casos (15 con cariotipo 49,XXXXY y 6 con cariotipo 48,XXXX), en los pacientes que presentaban un cariotipo 49,XXXXY los cromosomas X eran de origen materno e iguales 2 a 2 (por una falta de disyunción sucesiva en la meiosis I y II). En los casos con cariotipo 48,XXXX existen varios mecanismos, aunque el más frecuente se da cuando el padre aporta 1 cromosoma X y la madre 3, generalmente 2 iguales y 1 distin-

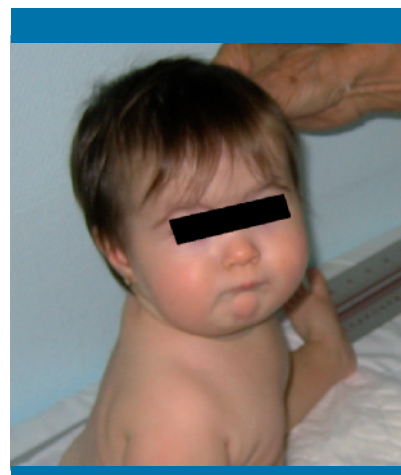

Figura 1. Aspecto general de la niña




Figura 2. A) Cariotipo (bandas GTG) con 4 cromosomas X confirmado mediante FISH. B) Técnica FISH que utiliza una sonda painting XCP. C) Técnica FISH que utiliza una sonda CEP Cr X. D) Técnica FISH en la que se visualiza LSI Xp 22.3 y sonda CEP Xp11.1-q 11.1 control

to (por falta de disyunción en la meiosis I); también es posible en estos casos que los 4 cromosomas X sean de origen materno e iguales 2 a 2 (como ocurre en los cariotipos 49,XXXXY), lo que implica no sólo un doble error meiótico materno sucesivo sino que, además, el espermatozoide debería ser nulisómico para el cromosoma sexual. Como está descrito para la trisomía X, la causa más frecuente de la no disyunción meiótica de los cromosomas X es la ausencia de recombinación y, por tanto, la formación de tétradas aquiasmáticas incompatibles con una normal segregación cromosómica. Este mecanismo es independiente de la edad materna<sup>4</sup>.

En relación con el desarrollo psicomotor, suele encontrarse una disminución del coeficiente intelectual<sup>5</sup>, con mayores problemas en las áreas del habla y articulación, el lenguaje de expresión y la comprensión, lectura y habilidades<sup>6</sup>. En los casos comunicados con descripciones detalladas, es llamativa la dificultad para la integración social y para adaptarse a situaciones de estrés, así como una conducta socialmente inapropiada e incluso agresiva, lo que sugiere que las alteraciones de la conducta que presentan estos pacientes podrían constituir un rasgo fenotípico característico de la tetrasomía X<sup>7</sup>. Respecto al coeficiente intelectual (CI), los hallazgos clínicos sugieren que éste disminuye de 10 a 15 puntos por cada cromosoma X extra. Por tanto, el promedio de las puntuaciones de CI de los pacientes con tetrasomía X suele estar entre 60 y 70, aunque también se han descrito casos de pacientes con un desarrollo intelectual normal<sup>8</sup>. Los retrasos en el desarrollo motor también suelen estar presentes en estos pacientes, que adquieren la deambulación en edades comprendidas entre los 16 meses y los 4,5 años. No se han documentado anomalías cerebrales en el EEG y la RM cuando se realizan.

La mayoría de las pacientes son más altas y obesas y, en ocasiones, presentan amenorrea. La talla alta se ha relacionado con la presencia de genes SHOX en la región pseudoautosómica del cromosoma X. En una serie de 12 pacientes, la media de la talla fue de 168 cm, y en los que presentaban una talla superior a 180 cm la talla paterna estaba por encima de la media. En otros casos se ha observado una talla alta asociada a un fallo ovárico por déficit estrogénico que determina un retraso del cierre del cartílago de crecimiento, por lo que es importante iniciar en la pubertad una terapia hormonal sustitutiva. Alrededor del 50% de los pacientes desarrolla una pubertad normal y otro 50% tiene una pubertad parcial sin características sexuales secundarias, o la completa con irregularidades menstruales y/o la menopausia temprana<sup>2,9</sup>.

El pronóstico de esta rara cromosopatía, en general, es bueno, aunque los pacientes requieren atención médica y educativa con apoyo psicológico para evitar la repercusión sobre el psiquismo, así como tratamientos hormonales por la talla alta y la disfunción gonadal. Hay que mantener una atención temprana de estos pacientes para mejorar su desarrollo<sup>2</sup>.

Por último, cabría resaltar la importancia que tiene el seguimiento clínico de los recién nacidos cuando se aprecie alguna alteración que no se considere normal, ya que puede facilitarnos su diagnóstico, así como realizar el estudio del cariotipo en todos los neonatos con rasgos dismórficos, aunque sean inespecíficos, sobre todo si se acompañan de un retraso del desarrollo, ya que es la única manera de detectar precozmente estas afecciones, en las que el diagnóstico precoz es fundamental para atender mejor sus necesidades médicas y educativas<sup>10</sup>. ■

## Bibliografía

1. Cammarata M, Simone P, Graziano L, Giuffrè M, Corsello G. Rare sex chromosome aneuploidies in humans: report of six patients with 48,XXYY, 49,XXXXY, and 48,XXXX karyotypes. *Am J Med Genet.* 1999; 85: 86-87.
2. Linden MG, Bender BC, Robison A. Sex chromosome tetrasomy and pentasomy. *Pediatrics.* 1995; 96(4 Pt 1): 672-682.
3. Nielsen J, Homma A, Christiansen F, Rasmussen K. Women with tetrasomy X. *Hereditas.* 1997; 85: 151-156.
4. Thomas NS, Ennis S, Sharp AJ, Durkie M, Hassold TJ, Collins AR, et al. Maternal sex chromosome non-disjunction: evidence for chromosome-specific risk factors. *Hum Mol Genet.* 2001; 10(3): 243-250.
5. Park IJ, Tyson JE, Jones HW. A 48,XXXX female with mental retardation. Report of a case. *Obstet Gynecol.* 1970; 35(2): 248-252.
6. Berkeley MLK, Faed MJW. A female with the 48,XXXX karyotype. *J Med Genet.* 1970; 7: 83-85.
7. Telfer MA, Richardson CE, Helmken J, Smith GF. Divergent phenotypes among 48,XXXX and 47,XXX females. *Am J Hum Genet.* 1970; 22: 326-335.
8. Blackston RD, Chen ATL. A case of 48,XXXX female with normal intelligence. *J Med Genet.* 1972; 9(2): 230-232.
9. Rومان RPA, Van Driessche K, Du Caju MVL. Growth and ovarian function in girls with 48,XXXX karyotype-patient report and review of the literature. *J Pediatr Endocrinol Metabol.* 2002; 15: 1.051-1.055.
10. Rebage V, Ruiz-Escusol S, Fernández-Vallejo M, Montejó-Gañán I, García-Íñiguez JP, Galve-Pradel Z, et al. El recién nacido neurológico en nuestro medio y su seguimiento. *Rev Neurol.* 2008; 47 Supl 1: 1-13.