

# Fibroelastosis endocárdica: descripción de un nuevo caso clínico desde atención primaria

C. Mendoza<sup>1</sup>, M. Hernández<sup>1</sup>, M. Vilalta<sup>1</sup>, A. Palomeque<sup>2</sup>, J. Ramírez<sup>3</sup>

<sup>1</sup>ABS Collblanc. Hospitalet de Llobregat (Barcelona). <sup>2</sup>Área de Críticos. Hospital Sant Joan de Déu. Barcelona.

<sup>3</sup>Servicio de Anatomía Patológica. Hospital Clínic. Barcelona

## Resumen

La fibroelastosis endocárdica es una causa reconocida, aunque poco frecuente, de muerte súbita infantil. Se trata de una enfermedad rara con un índice de mortalidad muy alto. Su presentación típica es la de una insuficiencia cardíaca global de rápida evolución o arritmias, que requiere un trasplante cardíaco. Se presenta el caso de una niña de 19 meses de edad que, tras un proceso afebril compatible con un cuadro de vías respiratorias altas de 24 horas de evolución, presenta un paro cardiorrespiratorio y es trasladada a un área básica de salud, falleciendo a las pocas horas de su ingreso en la unidad de cuidados intensivos a la que fue derivada posteriormente. En el estudio *post mortem* se hallaron cambios compatibles con una fibrosis laxa endocárdica.

## Palabras clave

Fibrosis endocárdica, muerte súbita

## Abstract

*Title:* Endocardial fibroelastosis: reporting a new case from the outpatient's department

Endocardial fibroelastosis is a known but rare cause for sudden death in children. It is a rare disease with a high rate of mortality. Its usual presentation is similar to global cardiac insufficiency or arrhythmia leading to heart transplantation. We report the case of a 19-month old female who, after having 24 hours of a non feverish upper respiratory infection, went into cardiac arrest and was taken to the outpatient's department, but died a few hours later in the intensive care unit. In post-mortem studies evidence of endocardial fibrosis laxa was found.

## Keywords

Endocardial fibroelastosis, sudden death

## Introducción

La fibroelastosis endocárdica se define como una miocardiopatía caracterizada por una dilatación y una hipertrofia ventricular, debido a un engrosamiento difuso del endocardio con proliferación del tejido elástico y fibroso, que conduce a una disfunción diastólica y sistólica ventricular<sup>1</sup>. Esta entidad se produce como reacción al estrés hemodinámico de cualquier causa. En función de la etiología, existen casos primarios y secundarios (generalmente a una cardiopatía estructural asociada), y en función del tamaño ventricular, pueden evolucionar con dilatación (con predominio de disfunción sistólica) o con ventrículo restrictivo (con predominio de disfunción diastólica)<sup>2</sup>. Puede estar asociada a otras anomalías estructurales cardíacas, como la hipoplasia de cavidades izquierdas. Se presenta habitualmente como un fallo congestivo de evolución rápida y habitualmente mortal, y el diagnóstico definitivo se realiza en la necropsia. Afecta al lactante menor de 2 años e implica una elevada mortalidad (un 40% o superior, según las series). Describimos el caso clínico de una niña de 19 meses, iniciado como muerte súbita en un área básica de salud.

## Caso clínico

Se trata de una niña de 19 meses de edad, sin antecedentes familiares ni personales de interés. Los datos somatométricos previos obtenidos periódicamente mostraban percentiles de peso y talla alrededor de p50, y tan sólo un ligero retraso en el habla. Las inmunizaciones hasta el momento habían sido correctas, incluida la vacuna heptavalente antineumocócica. Había presentado una tendencia a la somnolencia mayor de lo habitual por la mañana, y al mediodía presentó una pérdida brusca del conocimiento, por lo que fue trasladada al área básica de salud por sus padres. A su llegada se constató una situación de bradicardia extrema y apnea, iniciándose de inmediato maniobras de reanimación cardiopulmonar básica instrumentada, y fue trasladada posteriormente a una unidad de cuidados intensivos. El día anterior había consultado por un cuadro de vías respiratorias altas, en estado afebril y sin dificultad respiratoria.

Entre las exploraciones realizadas en el hospital destacan la ecocardiografía, la tomografía computarizada cerebral y los estudios metabólicos e infecciosos, que fueron negativos. El estudio del sistema nervioso central determinó la muerte encefálica. La paciente fue donante de órganos sólidos.

El diagnóstico vino dado por la necropsia cardíaca: el corazón pesaba 38 g, la pared ventricular izquierda y derecha medían lo mismo, aunque la cavidad ventricular izquierda (1,5 cm) era inferior a la derecha (2 cm). La región lateroposterior del ventrículo izquierdo, así como el tabique interventricular, mostraban áreas blanquecinas superficiales de hasta 1,4 cm, y cambios compatibles con una fibrosis laxa endocárdica (figuras 1 y 2).

## Discusión

La fibroelastosis endocárdica primaria es una miocardiopatía caracterizada por una dilatación y una hipertrofia del ventrículo izquierdo, debido a un engrosamiento difuso del endocardio producido por la proliferación del tejido fibroso y elástico, que conduce a una marcada dilatación sistodiastólica con fallo ventricular. Este engrosamiento puede observarse asociado a ciertas cardiopatías congénitas<sup>2</sup>, como atresia valvular aórtica o hipoplasia de las cavidades derechas. También existen formas, en edades posteriores, ligadas a patologías sistémicas, como la enfermedad de Behçet, la poliquistosis renal o la amiloidosis.

La prevalencia de la fibroelastosis primaria es de 1 por 5.000 recién nacidos vivos. Se caracteriza por su evolución hacia una insuficiencia cardíaca y la muerte. Suele aparecer entre los 2 y los 24 meses de edad. También se ha asociado a infecciones virales, como Coxsackie B y rubéola<sup>3,4</sup>, y en menor medida a alteraciones metabólicas, como el déficit de carnitina, y en hijos de madres lúpicas<sup>5</sup>.

Sólo el 10% son casos familiares de herencia ligada al cromosoma X, o bien como rasgo autosómico recesivo. A falta de una causa firmemente demostrada, se acepta esta entidad como una alteración congénita del endocardio ventricular, posiblemente un defecto en la embriogénesis del tejido endodérmico cardíaco.

Se ha descrito la existencia de infecciones respiratorias recientes hasta en el 20% de los casos. El diagnóstico es difícil de establecer porque los síntomas clínicos y ecocardiográficos son inespecíficos; en ocasiones es posible reconocer en el ecocardiograma el endocardio engrosado e hiperrefringente característico. Por tanto, el diagnóstico precoz basado en la intuición clínica es fundamental: se trata de lactantes con miocardiopatía y disfunción ventricular grave, que pueden presentarse en ausencia de soplo y con una clínica totalmente inespecífica.

El tratamiento médico, obligado en estos pacientes como puente al trasplante, depende de la clínica predominante (administración de diuréticos para la disfunción diastólica, y diuréticos y vasodilatadores para la disfunción sistólica). Recientemente se han realizado estudios esperanzadores con carvedilol, betabloqueante no selectivo y vasodilatador periférico<sup>6</sup>. Sin embargo, dado el mal pronóstico de esta entidad (supervivencia menor del 50% a los 2 años del diagnóstico), el trasplante cardíaco sería la opción terapéutica definitiva<sup>7</sup>.

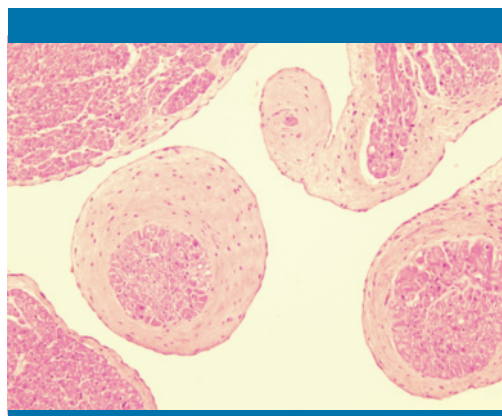


Figura 1. Tejido conectivo laxo que rodea músculos papilares

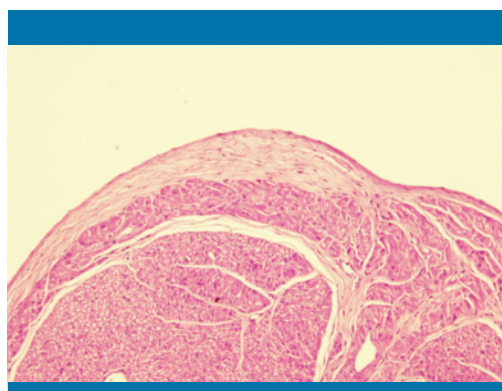


Figura 2. Engrosamiento fibroso endocárdico en la superficie de ventrículo izquierdo

En el diagnóstico diferencial deben estudiarse otras causas de miocardiopatía, como la miocarditis vírica. También es posible que esta paciente falleciera como consecuencia de una arritmia ventricular maligna, permaneciendo asintomática hasta el último momento.

También en el medio extrahospitalario existe la posibilidad de asistir a un paro cardiorrespiratorio pediátrico, por lo que en las áreas básicas de salud se precisa disponer de material revisado y adecuado, así como de personal entrenado.

## **Bibliografía**

1. Lurie P. Changing concepts of endocardial fibroelastosis. *Cardiol Young*. 2010; 20: 115-123.
2. Sjoberg G, Chow CW, Cooper S, Weintraub RG. X-linked cardiomyopathy presenting as contracted endocardial fibroelastosis. *J Heart Lung Transplant*. 2007; 26(3): 293-295.
3. Muñoz Armas S. Establecimiento del virus de la parotiditis epidémica como agente etiológico de la fibroelastosis endocárdica. *Gac Med Caracas*. 1998; 106(2): 218-225.
4. Ni J, Bowles NE, Kim YH, Demmler G, Kearney D, Bricker JT, et al. Viral infection of the myocardium in endocardial fibroelastosis. Molecular evidence for the role of mumps virus as an etiologic agent. *Circulation*. 1997; 95: 133-139.
5. Nield LD, Silverman ED, Smallhorn JF, Glenn P. Maternal anti-Ro and anti-La antibody-associated endocardial fibroelastosis. *Circulation*. 2002; 105(7): 843-848.
6. Silva J, Canter C. Current management of pediatric dilated cardiomyopathy. *Curr Opin Cardiol*. 2010; 25: 80-87.
7. Takahashi S, Kanetake J, Moriya T, et al. Sudden infant death from dilated cardiomyopathy with endocardial fibroelastosis. *Legal Medicine*. 2008; 277-280.