

Nevo melanocítico ungueal

D. Velázquez Tarjuelo, M. Valdivielso Ramos, E. Balbín Carrero, M.Á. Martín Díaz, J.M. Hernanz Hermosa
Servicio de Dermatología. Hospital «Infanta Leonor». Madrid

Resumen

El nevo melanocítico de la matriz ungueal se define como una proliferación benigna de melanocitos dispuestos en nidos en la matriz. Clínicamente se manifiesta en forma de una melanoni-quia ungueal, es decir, como una línea pigmentada longitudinal en la tabla ungueal. Se trata de una localización poco frecuente dentro de los nevos melanocíticos y, aunque tradicionalmente se pensaba que la mayoría eran congénitos, hoy sabemos que casi la mitad de los casos son adquiridos, apareciendo a lo largo de los años. Son más frecuentes en las uñas de las manos que en las de los pies, sobre todo en el pulgar, y a veces son difíciles de diferenciar histológicamente del melanoma ungueal, ya que en un 15% de los casos pueden observarse atipias celulares en lesiones benignas. Dado que el melanoma de la matriz ungueal en niños es excepcional, no se recomienda la realización de una biopsia de la matriz ungueal, salvo por petición específica familiar, aunque es fundamental realizar un seguimiento a largo plazo para detectar posibles cambios sugestivos de malignidad.

Palabras clave

Melanoni-quia ungueal, nevo de la matriz ungueal, uñas

Abstract

Title: Nail melanocytic nevus

The nail melanocytic nevus corresponds to a benign melanocytic hyperplasia with at least one nest. These lesions manifest as longitudinal melanonychia, in other words, as a pigmented longitudinal streak of the nail plate. It is an uncommon localization. Although most of the nail matrix nevus reported in the literature are congenital, today the series indicates that acquired nevus are as common. Nail matrix nevus occur more frequently in fingernails than in toenails, being the most frequent localization the thumb. Being sometimes difficult to differentiate in a histological manner from the nail melanocytic, as in 15% of the cases we can observe atypical cells or benign lesions. Because nail matrix melanoma in children is exceptional, we do not recommend a biopsy on children with melanonychia unless the parents specifically request it, but long-term follow-up is mandatory for the early detection of possible malignant changes.

Keywords

Longitudinal melanonychia, nail matrix nevus, nail

Introducción

Definimos la melanoni-quia ungueal como una línea pigmentada longitudinal en la tabla ungueal. Es consecuencia de un aumento en la producción de melanina en la matriz ungueal, con el subsiguiente depósito en la tabla ungueal. Puede ser secundaria a procesos benignos de la matriz ungueal, como los nevos melanocíticos, ya sea junturales o compuestos, los lentigos simples o la activación benigna de los melanocitos, secundaria generalmente a procesos traumáticos o inflamatorios de la matriz ungueal. De manera excepcional en niños, podría ser secundaria a procesos malignos, como el melanoma.

Caso clínico

Niño de 12 años de edad, sin antecedentes personales ni familiares de interés, que acude a la consulta de dermatología por una lesión pigmentada de 10 años de evolución, asintomática y estable, en la primera uña del pie derecho. En la exploración física en dicha localización se observa una melanoni-quia ungueal, de color marrón claro, constituida por líneas paralelas,

regulares y simétricas, tanto clínica como dermatoscópicamente (figuras 1 y 2). Acude con el informe de una biopsia realizada unos años antes, con el diagnóstico de nevo de la unión sin signos histológicos de malignidad. Dadas las características clínicas e histológicas de benignidad, se decide mantener al paciente en observación y realizar revisiones periódicas.

Discusión

Definimos la melanoni-quia ungueal como una línea pigmentada longitudinal en la tabla ungueal. Es consecuencia de un aumento en la producción de melanina en la matriz ungueal, con el subsiguiente depósito en la tabla ungueal. La gran mayoría de los casos se deben a procesos benignos de la matriz ungueal. En este grupo diferenciamos la melanoni-quia ungueal debida a una proliferación benigna de melanocitos, también denominada hiperplasia melanocítica, dispuestos de manera aislada, como en los lentigos simples, o en nidos, como en los nevos melanocíticos, o secundaria a una pigmentación melánica en el epitelio de la matriz sin aumento en el número de melanocitos, como ocurre en la activación benigna de los me-

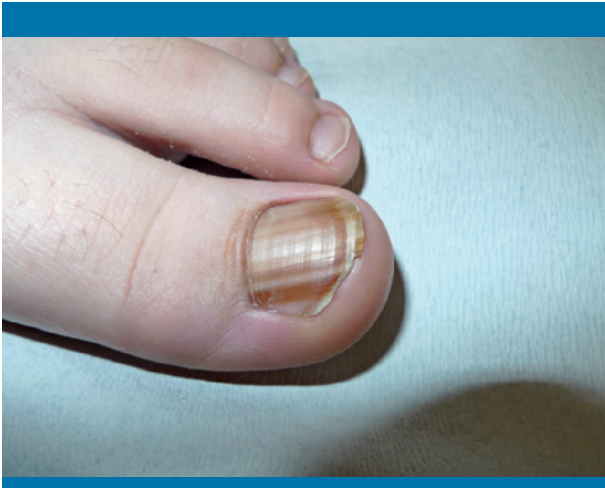

Figura 1. Imagen clínica con lesiones pigmentadas lineales en la uña

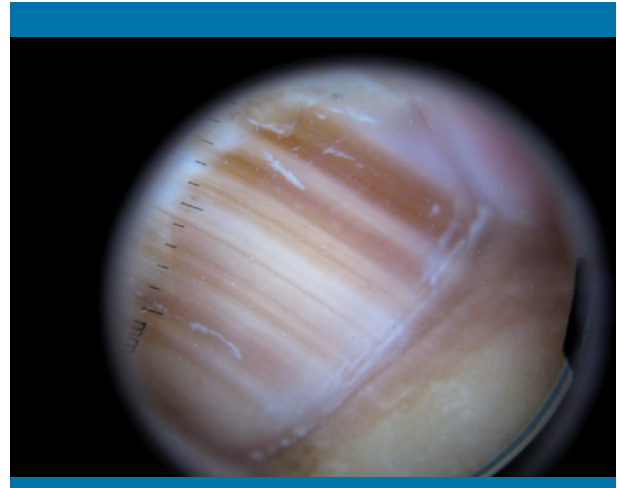


Figura 2. Imagen con dermatoscopio que muestra pigmentaciones lineales uniformes

TABLA 1	Clasificación de las causas de melanoniquia ungueal		
	Benignas		Malignas
	Proliferación benigna de melanocitos o hiperplasia melanocítica		Pigmentación melánica en la matriz sin aumento en el número de melanocitos
	Dispuestos de manera aislada: lentigo simple	Dispuestos formando nidos: nevo melanocítico	Procesos traumáticos o inflamatorios de la matriz ungueal
			Proliferación maligna de melanocitos
			Melanoma ungueal

lanocitos, secundaria generalmente a procesos traumáticos o inflamatorios de la matriz ungueal. De manera excepcional en niños, existe una causa asociada a procesos malignos, como el melanoma (tabla 1).

Dado que generalmente no se tiende a biopsiar las lesiones de melanoniquia longitudinal, es difícil estimar la prevalencia de los nevos melanocíticos de la matriz ungueal, pero se cree que podrían suponer entre un 22 y un 48% dentro de las diferentes causas productoras de melanoniquia longitudinal. Aunque tradicionalmente se tendía a pensar que la mayoría de los nevos melanocíticos ungueales eran congénitos, actualmente se sabe que casi la mitad de ellos aparecen después de la pubertad. Pueden ser junturales, o de la unión (los más frecuentes, como en nuestro caso), o compuestos. Histológicamente, en un 15% de los casos pueden observarse células con atipia nuclear y migración transepidérmica, sin que ello sea indicativo de malignidad, ya que dichas atipias pueden observarse hasta en un 20% de los nevos en la edad pediátrica, incluidos los nevos de Spitz. Esto a veces dificulta mucho el diagnóstico diferencial entre el nevo melanocítico y el melanoma ungueal. La pigmentación periungueal, o signo de Hutchinson, es otro dato que generalmente indica malignidad, y puede aparecer hasta en un tercio de las lesiones benignas (signo de pseudo-Hutchinson), factor que dificulta aún más el diagnóstico diferencial.

Clínicamente aparecen con mayor frecuencia en las uñas de las manos que en las de los pies, sobre todo en el pulgar; es

más habitual el color marrón oscuro o negro que el marrón claro, y suelen superar un grosor de 3 mm.

Existen algunas características que pueden orientarnos al diagnóstico de nevo melanocítico ungueal frente a las otras causas de melanoniquia longitudinal. La fundamental es la edad de aparición. En el estudio realizado por Tosti et al, todas las melanoniquias longitudinales estudiadas en la edad pediátrica eran secundarias a nevos melanocíticos. Otra característica es la existencia de pigmentación periungueal, o signo de pseudo-Hutchinson, y la pigmentación completa de la tabla ungueal, que suelen ser indicativas de hiperplasia melanocítica, ya sea secundaria a un nevo melanocítico o a un lentigo simple. El fototipo y el grado de pigmentación de la lesión también pueden orientar el diagnóstico. Las lesiones más claras en niños de fototipo bajo (raza caucásica) suelen indicar la presencia de hiperplasias melanocíticas. Por el contrario, las lesiones más oscuras, en niños con fototipos más altos, suelen indicar una activación melanocítica, sin aumento en el número de melanocitos (tabla 2).

Hasta la fecha no hemos encontrado casos descritos de degeneración de nevos melanocíticos ungueales a melanoma en la edad pediátrica, aunque sí dos casos aislados de melanoma ungueal en adultos sobre melanoniquia longitudinal presente desde la edad pediátrica, y otros dos casos de adenopatías metastásicas por melanoma ungueal primario en niños. Clínicamente, estos últimos no presentaban melanoniquia longitu-

TABLA 2

Características orientativas del nevo melanocítico ungueal

Orientan a hiperplasia melanocítica (lentigo simple o nevo melanocítico)

- Aparición en la edad pediátrica
- Pigmentación periungueal
- Pigmentación completa de la tabla ungueal
- Fototipos bajos
- Grado de pigmentación bajo (lesiones más claras)

dinal, sino una pigmentación extensa y de reciente aparición. Por tanto, es importante realizar un seguimiento durante años y una adecuada educación ante la aparición de cambios bruscos, para establecer un diagnóstico precoz si fuera necesario.

Así pues, y como conclusión, dado que el melanoma de la matriz ungueal en niños es excepcional, en casos de melanoni- quia longitudinal no se recomienda la realización de una biop- sia de la matriz ungueal, salvo por petición específica familiar,

aunque es fundamental realizar un seguimiento a largo plazo para detectar posibles cambios sugestivos de malignidad. ■

Bibliografía

- Antonovich D, Grin C, Grant-Kels J. Childhood subungual melanoma in situ in diffuse nail melanosis beginning as expanding longitudinal melanonychia. *Pediatr Dermatol.* 2005; 22: 210-212.
- Goettmann-Bonvallot S, André J, Belaich S. Logitudinal melanonychia in children: a clinical and histopathologic study of 40 cases. *J Am Acad Dermatol.* 1999; 41: 17-22.
- Kiryu H. Malignant melanoma in situ arising in the nail unit of a child. *J Dermatol.* 1998; 25: 41-44.
- Léauté-Labrèze C, Bioulac-Sage P, Taïeb A. Longitudinal melanonychia in children. A study of eighth cases. *Arch Dermatol.* 1996; 132: 167-169.
- Leung A, Woo T. A subungual nevus in a Filipino child. *Pediatr Derma- tol.* 2004; 21: 462-465.
- Tosti A, Baran R, Piraccini BM, et al. Nail matrix nevi: a clinical and histopathologic study of twenty two patients. *J Am Acad Derma- tol.* 1996; 34: 765-771.